CHU TIZI OUZOU
Dr. BELKACEM

TRAUMATISMES OCULAIRES

Dr.AKLI
Dr.LABBACI
Dr.CHABI

Plan

I. Généralités
II. Epidémiologie
III. Evaluation clinique
IV. Examens complémentaires
V. Etude clinique :
- Contusion oculaire
- Plaies
- Corps étrangers
- Brûlures

VI. Conclusion

GENERALITES(1)

- Les traumatismes de l'oeil sont des pathologies très fréquentes en consultation d'ophtalmologie.

- Leur gravité est **très variable** et seul un examen attentif peut noter les différentes parties de l'oeil atteintes par le traumatisme

- Ils restent malgré les efforts de prévention et malgré les progrès de la microchirurgie ophtalmologique, responsables de **la perte de nombreux globes oculaires**

GENERALITES(2)

❖ Notion de gravité :

- mise en jeu de la fonction visuelle de l'oeil traumatisé
- séquelles anatomiques et fonctionnelles fréquentes: altération de la VISION BINOCULAIRE, risque d'**AMBLYOPIE** chez les enfants

❖ Notion d'urgence :

- pour éviter l'infection (plaie)
- pour limiter les lésions (brûlures)

❖ Implications médico-légales :

- séquelles : sources d'invalidité partielle permanente donnant lieu à une indemnisation
- victimes privilégiées :
  - travailleurs manuels (A.T.)
  - accidents domestiques (enfants)
  - coups et blessures

GENERALITES(3)

- Classification des traumatismes oculaires:
  - Traumatisme à globe fermé: contusions
  - Traumatisme à globe ouvert: plaies avec ou sans corps étrangers intra-oculaires
  - Brûlures oculaires

EPIDEMIOLOGIE(1)

- Fréquence :
  - ✓Pathologie très fréquente en ophtalmologie générale.
  - ✓Représente 10% des consultations

- Age: sujet jeune+++
  65 % des personnes concernées ont en effet moins de 40 ans*.

Parmi elles :

- ✓20 % sont âgées de moins de dix ans
- ✓25 % sont âgées de dix à vingt ans
- ✓20 % sont âgées de vingt à quarante ans.

(*) Campagne d'information de santé publique organisée par l'Association Valentin Haüy.

EPIDEMIOLOGIE(2)

- Sexe : masculin dans 60 à 80% des cas.

- Circonstances de survenue de l'accident sont regroupés en :

  -accident de travail .
  -accident domestique.
  -accident de la route .
  -agression, rixes .
  -accident sportif (tennis,rugby ,squash …)

- Chez l'enfant ,les activités de jeu sont les plus souvent incriminées .

EVALUATION CLINIQUE

EVALUATION CLINIQUE

- Logique ,rigoureuse et méthodique
- L'examen doit être BILATERAL
- Si nécessaire sous AG
- Plusieurs étapes:
  - Interrogatoire
  - Examen oculaire:
    - ✓ Inspection
    - ✓ Motilité
    - ✓ AV
    - ✓ Examen a la LAF
    - ✓ TO
    - ✓ Examen du FO

Interrogatoire(1)

- Il permet de préciser les circonstances du traumatisme , la nature de l'agent contondant

- Les antécédents du patient:

➢ Ophtalmologiques:
  - Notion de chirurgie oculaire
  - AV avant le traumatisme

➢ Généraux: surtout si une anesthésie générale est en vue.
  - Allergie médicamenteuse
  - Trt anticoagulant
  - Ainsi que le statut vaccinal tétanique, l'heure du dernier repas

Interrogatoire(2)

- Les signes fonctionnels :
  - ✓ douleur,
  - ✓ larmoiement ,
  - ✓photophobie,
  - ✓baisse d'acuité visuelle

et leur évolution

- Enfin, l'éventuel traitement administré sur les lieux de l'accident

Examen oculaire

- ***Examen externe***:

L'examen palpébrale et orbitaire est systématique:

✓plaie

✓emphysème sous cutané

✓plaie des voies lacrymales (à rechercher devant toute plaie palpébrale de l'angle interne)

- Rq!: Toute plaie punctiforme de la PP sup doit faire redouter la pénétration de CEIO profond

- ***Examen de la motilité oculaire***:

  Un strabisme, une diplopie(spontanée ou lors des mouvements)orientant vers la paralysie d'un muscle ,sa section ou son incarcération dans une fracture de l'orbite associée

- ***AV***:
  Acuité visuelle de loin et de prés qui sera notée impérativement sur le dossier+++ (valeur médico-légale)

- ***L'examen à la LAF***

1.*Conjonctive :*

- Rechercher un chémosis,une hémorragie sous conjonctivale,une plaie…

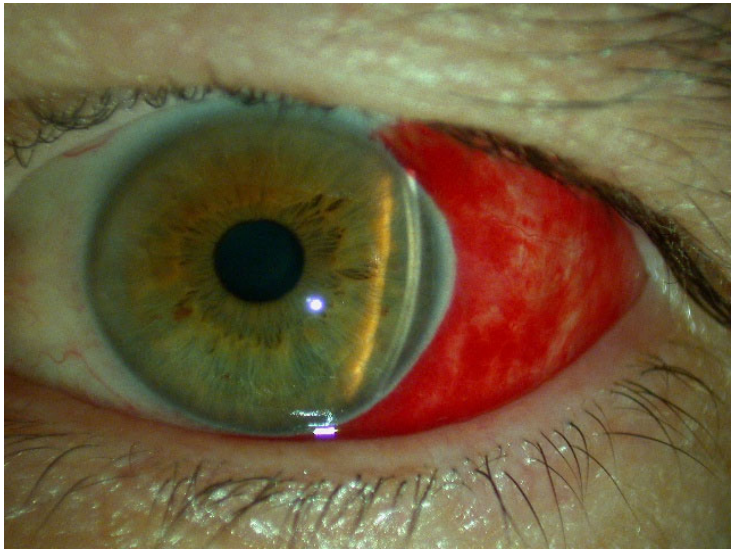

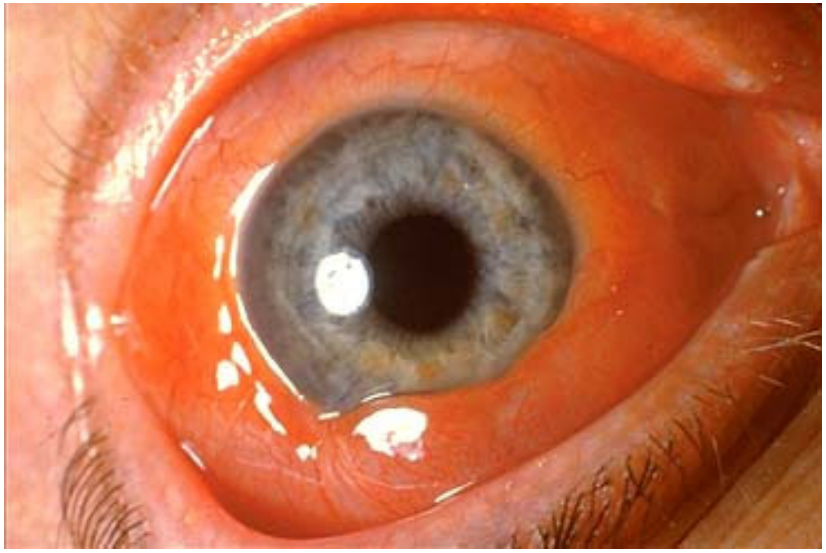

- Examiner avec précision les culs de sac à la recherche d'une plaie ou d'un CE

- Rechercher un CE superficiel, ou planté sous la paupière supérieure en retournant la pp sup

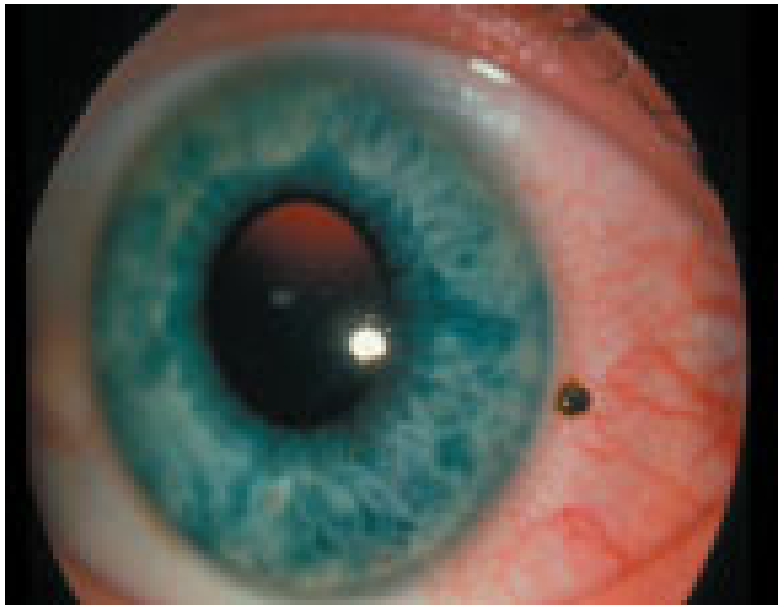

Rq!: Devant une hémorragie sous conjonctivale toujours suspecter une plaie sclérale sous jacente .

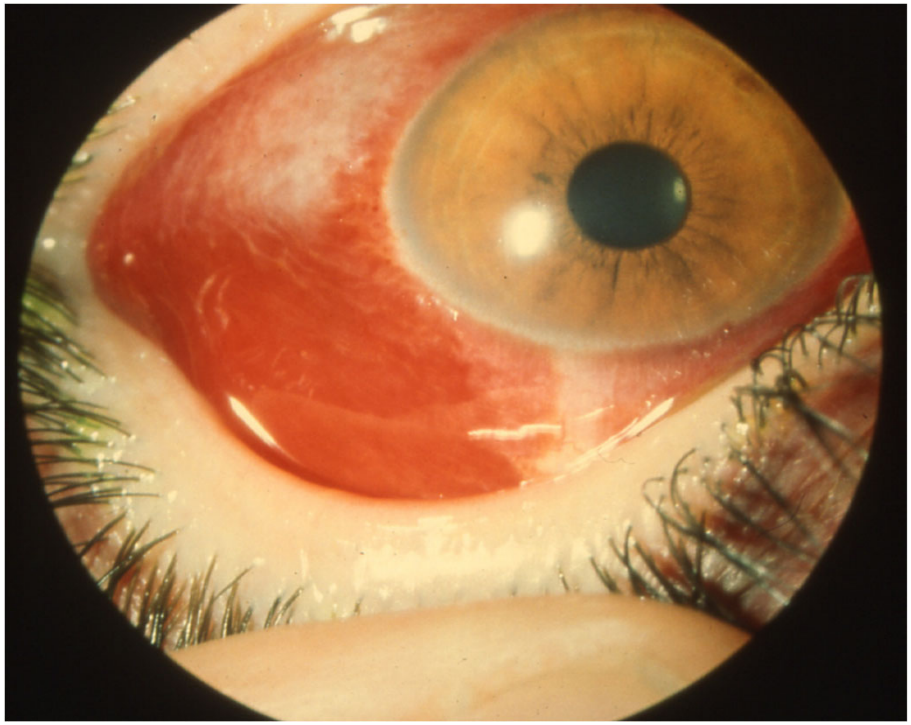

2. ***Cornée***:

- Rechercher une érosion, un corps étranger superficiel,une plaie perforante ou non,oedéme cornéen…

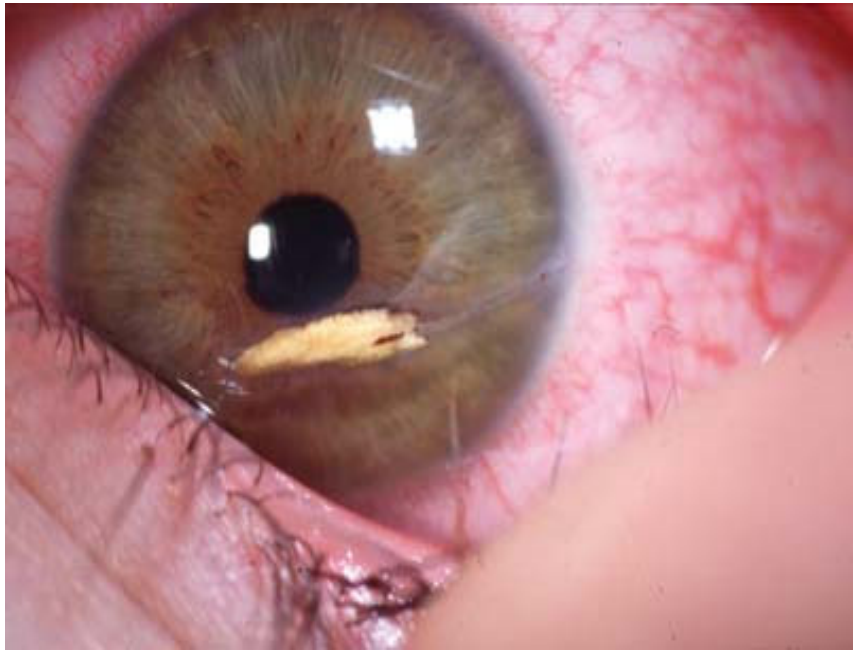

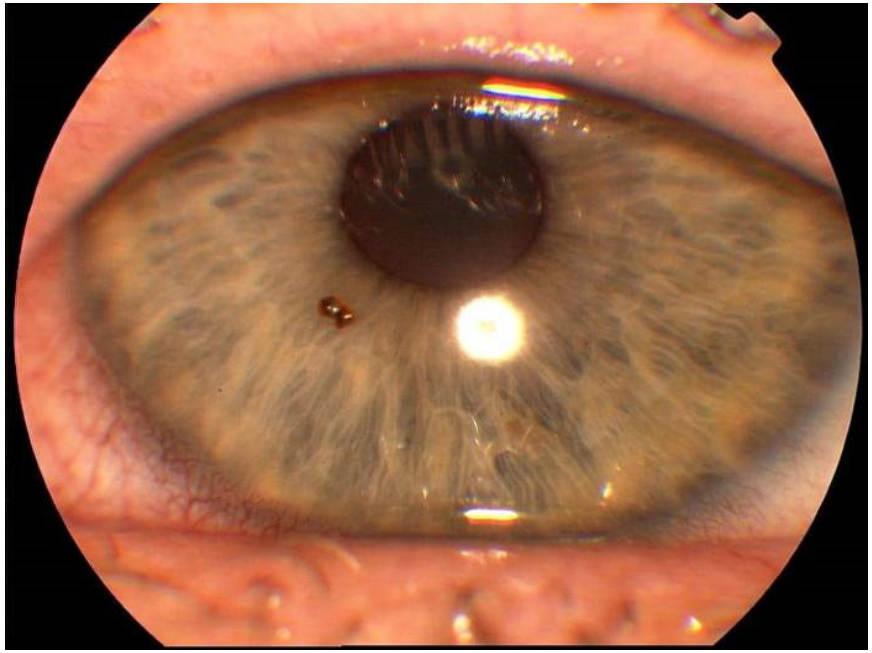

Traumatismes oculairesM2 Méthodes en Evaluation Thérapeutique 24/02/2021

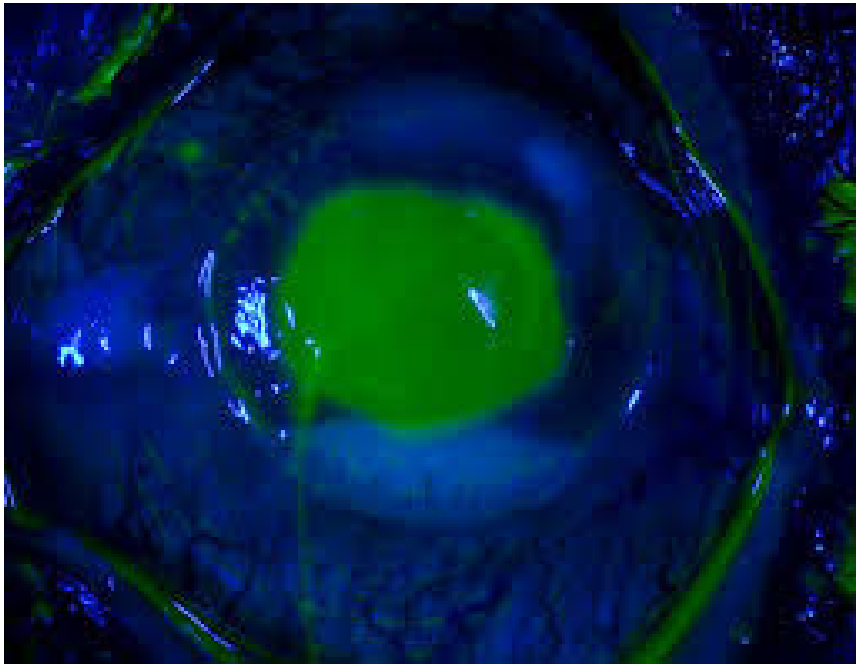

- Rechercher le ***signe de Seidel***

✓ après instillation d'une goutte de fluorescéine et éclairage en lumière bleue

✓ un lavage dilution de la fluo par l'HA issue de la plaie

✓ pathognomonique d'une perforation cornéenne .

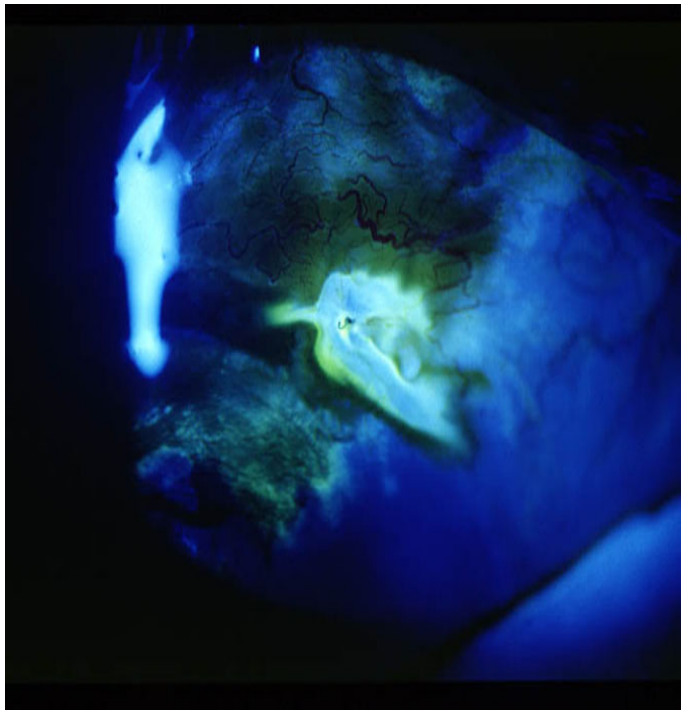

Traumatismes oculairesM2 Méthodes en Evaluation Thérapeutique 24/02/2021

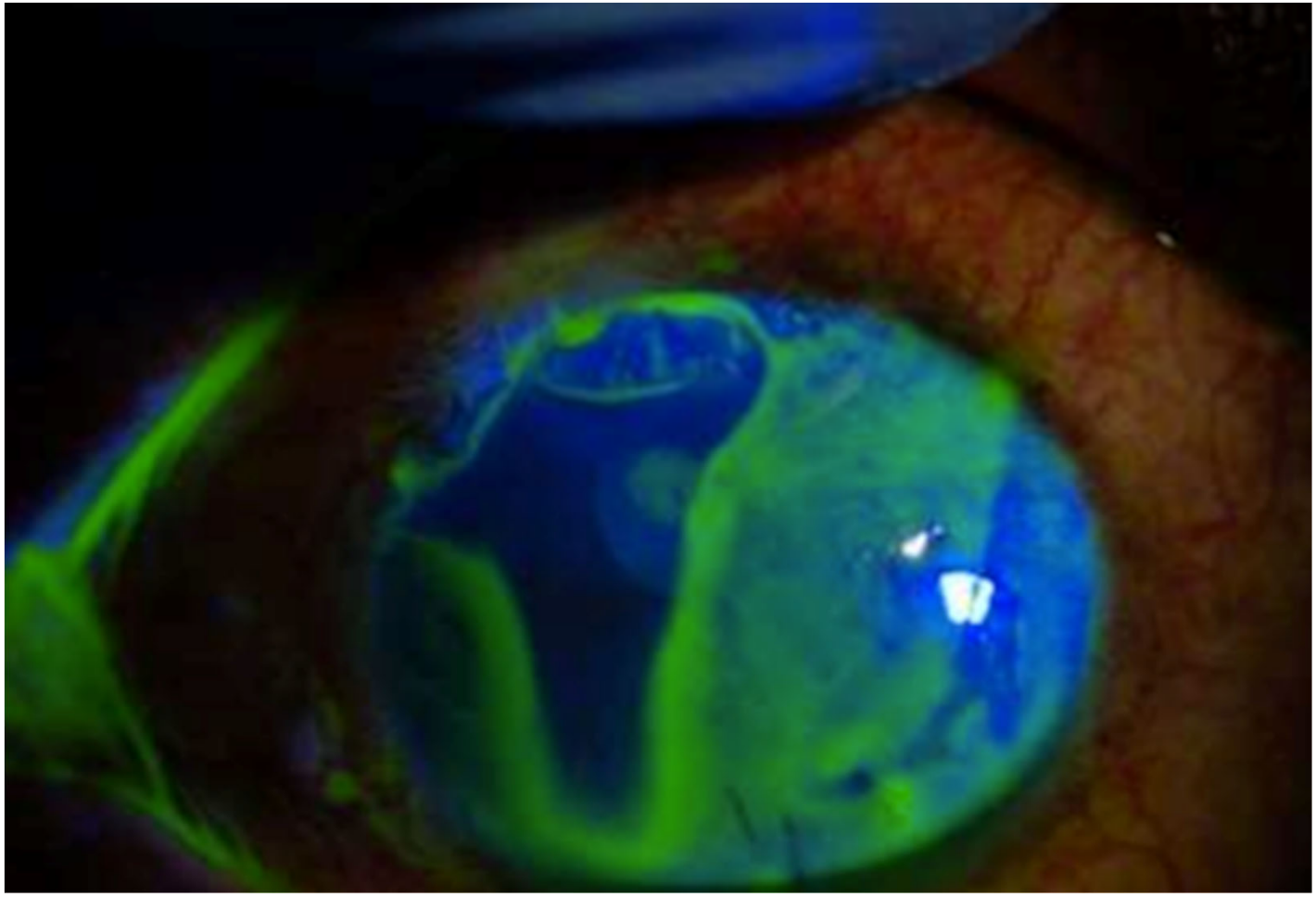

3. Chambre antérieure

- Apprécier sa ***profondeur***(CA étroite par subluxation ant du cristallin…)

- Apprécier son ***contenu***:hyphéma,tyndall(degrés d'inflammation),fragments de cristallin,présence de vitré ou de corps étrangers .

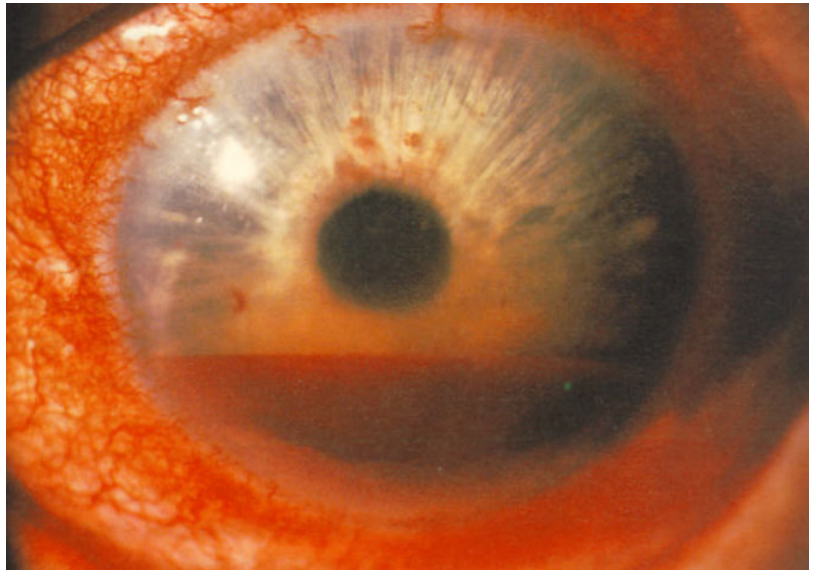

4. *Iris et pupille* :

- ✓ **Hernie de l'iris** à travers une plaie de cornée

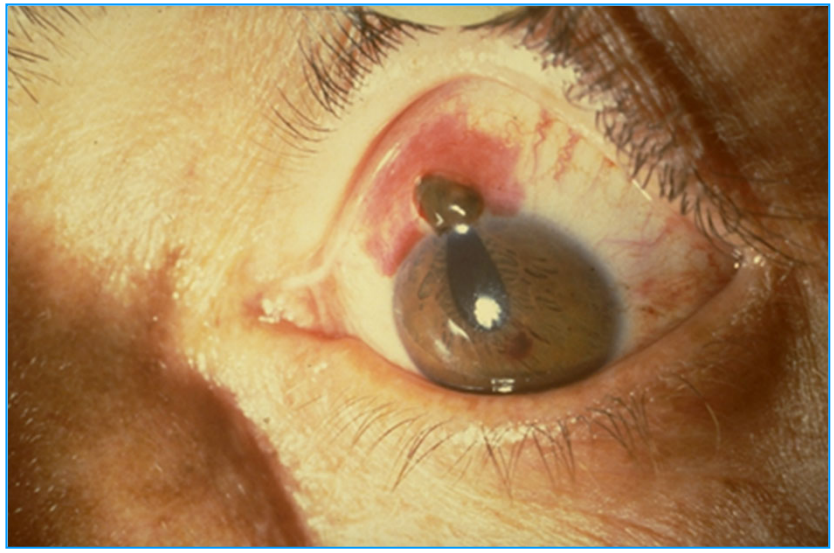

- ✓ **Iridodialyse**: désinsertion de la base de l'iris

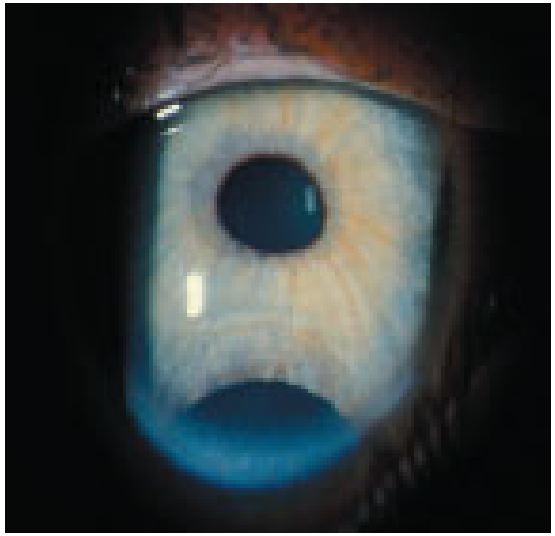

- ✓ **Rupture sphincteriènne**

Traumatismes oculairesM2 Méthodes en Evaluation Thérapeutique 24/02/2021

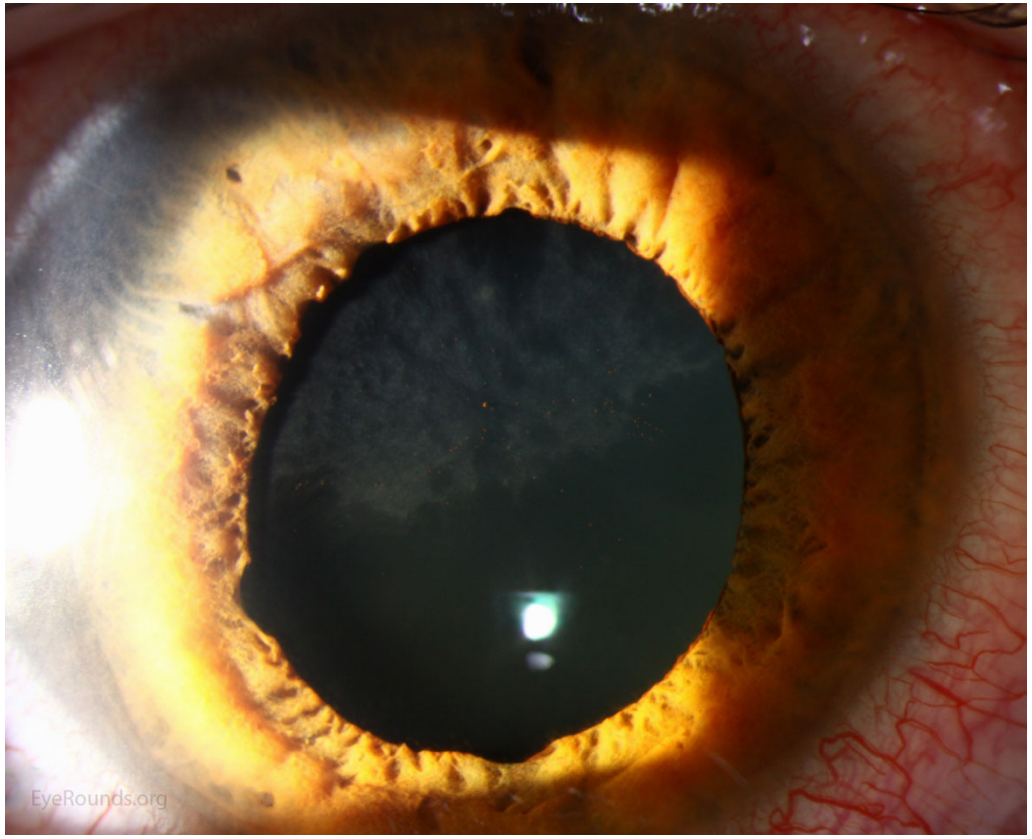

✓Perforation irienne punctiforme voie de passage d’un CEIO profond

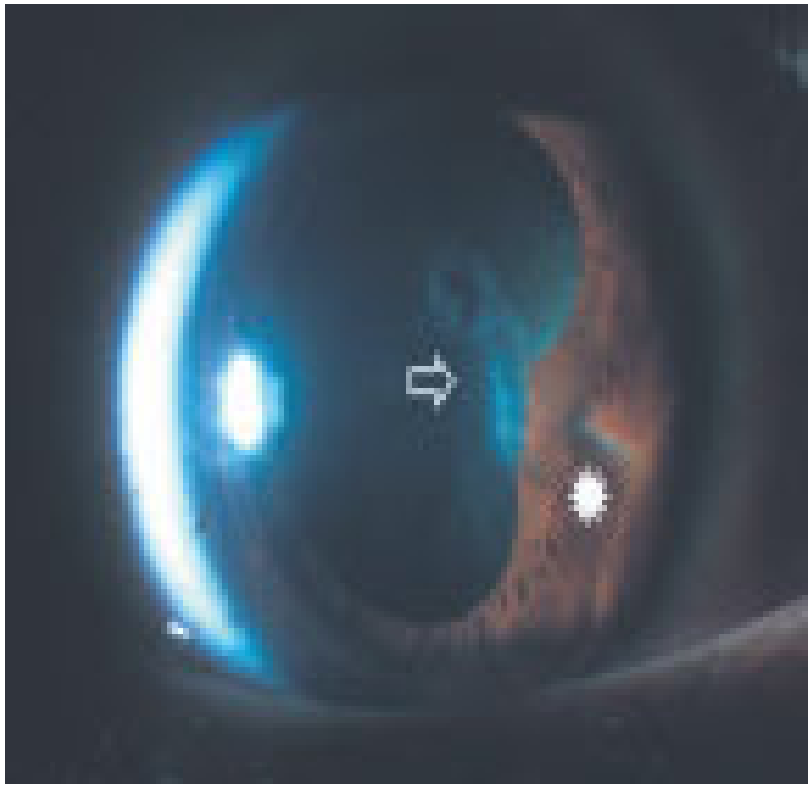

Trajet de pénétration irien et cristallinien
évocateur d’un corps étranger intraoculaire

5. ***Cristallin***:

- ✓ Subluxation/luxation
- ✓ Cataracte
- ✓ Rupture cristallinienne
- ✓ CE dans le cristallin

Traumatismes oculairesM2 Méthodes en Evaluation Thérapeutique 24/02/2021

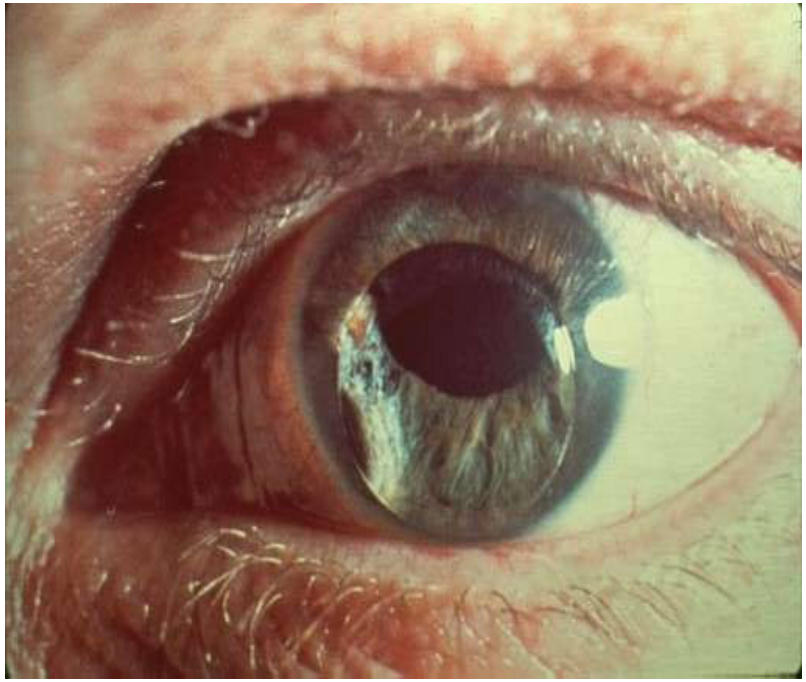

6. ***Sclére*** :

- ✓ Plaie sclérale, parfois minime avec issue de vitrée par la sclére ;
- ✓ Au moindre doute une exploration chirurgicale s'impose.

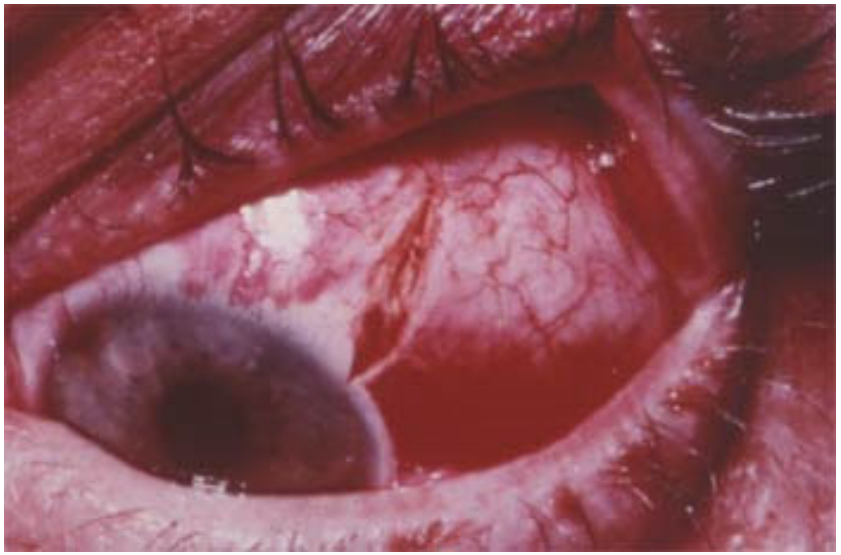

7. ***Vitré antérieur:***

- ✓ HIV
- ✓ Corps étrangers

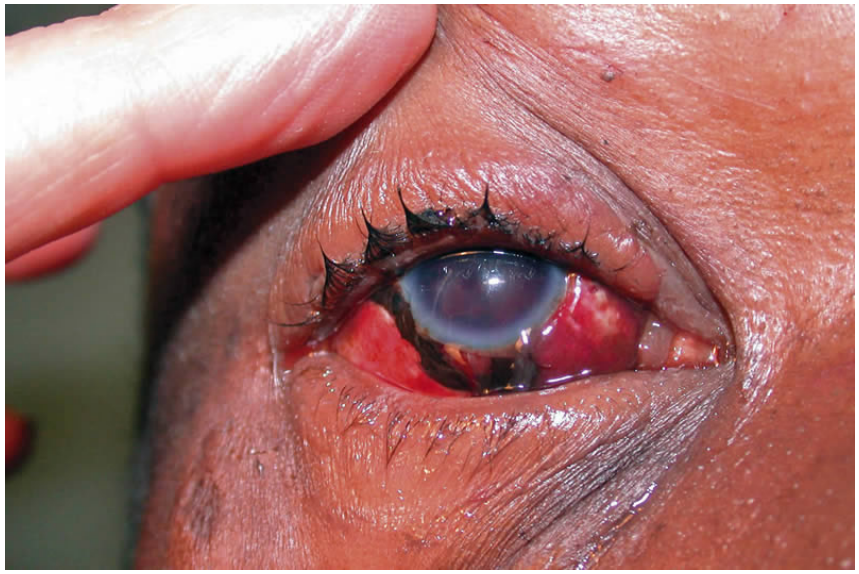

- ***Prise de la pression oculaire***:

✓A la recherche d'une hyper ou hypotonie

✓Sera évaluer au palper bidigital ou au tonométre en l'absence de plaie cornéenne

- ***Fond d'oeil***:

➢**Vitré**:

✓HIV

✓Décollement vitréen postérieur

✓Corps étrangers

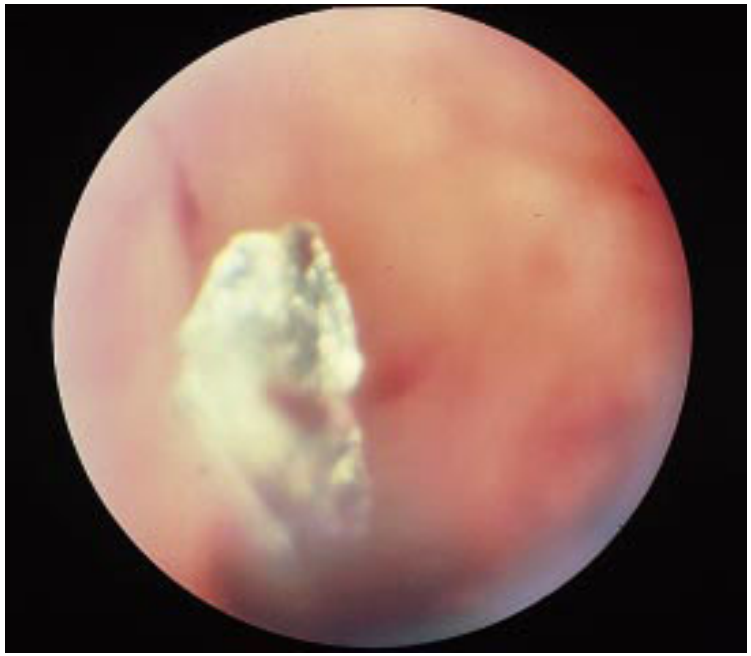

➢ **Rétine:**

✓Oedeme du pôle postérieur,

✓Déchirures,DR

✓Corps étrangers

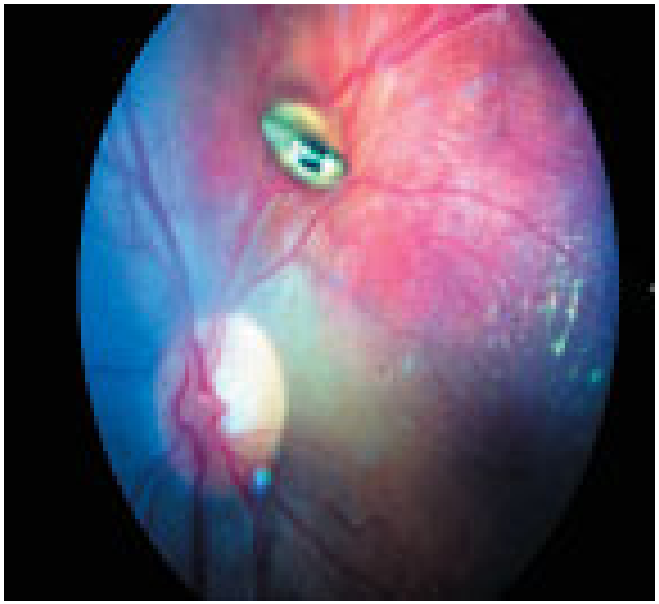

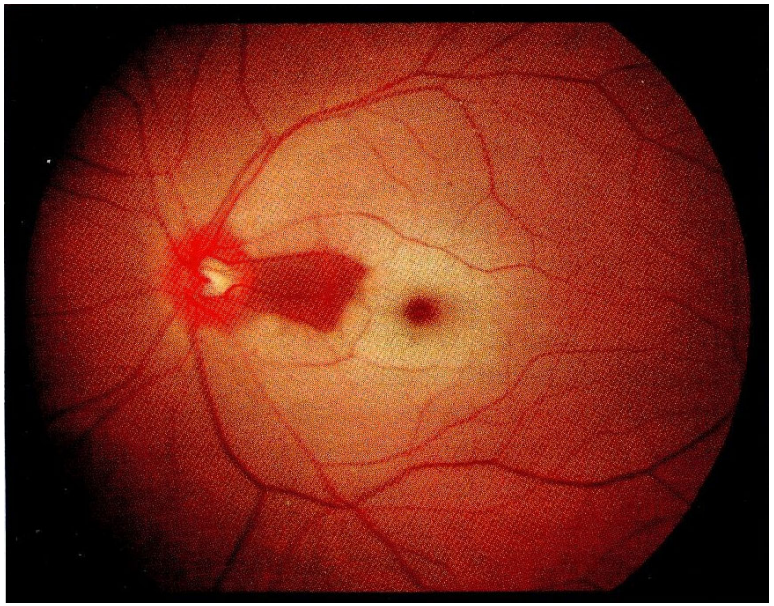

Traumatismes oculairesM2 Méthodes en Evaluation Thérapeutique

24/02/2021

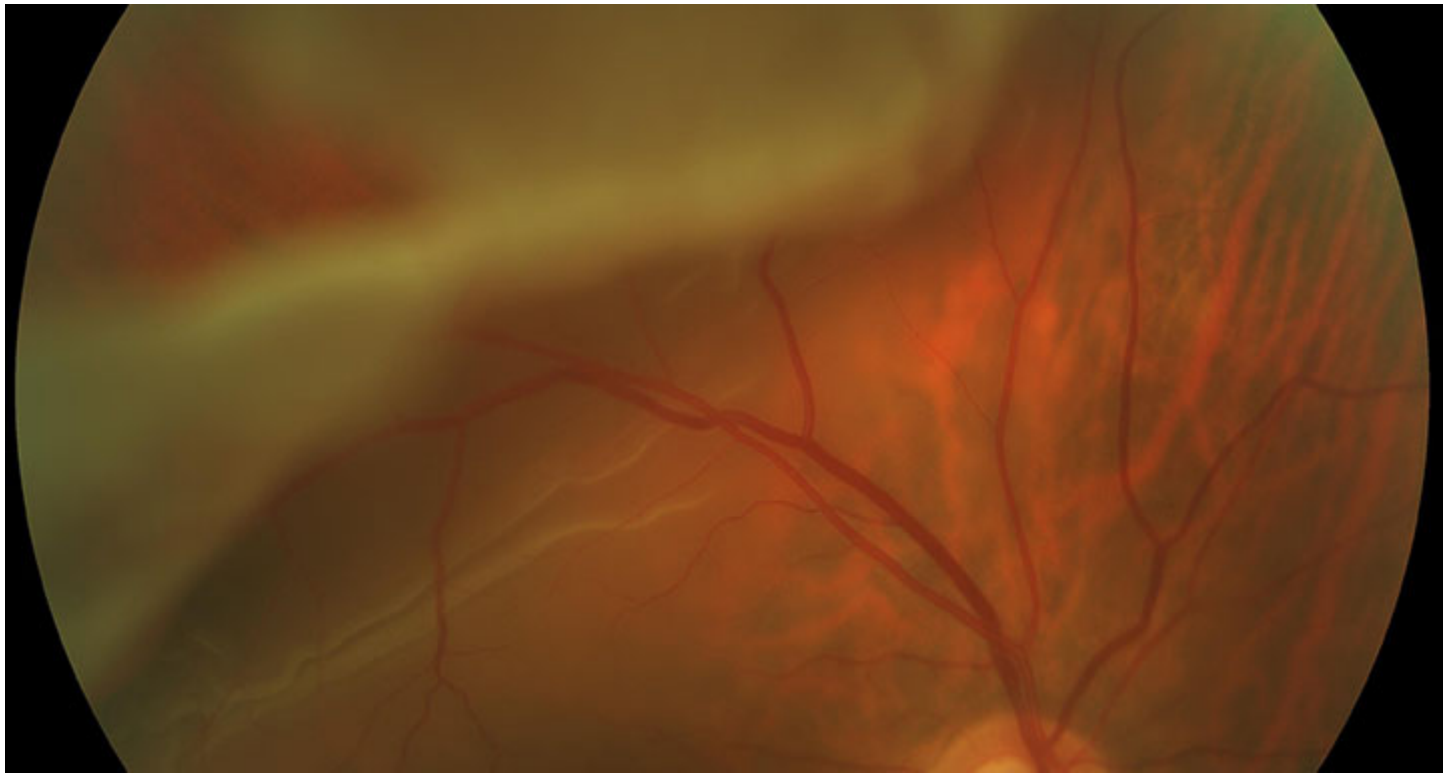

- **Nerf optique**:
- ✓Papille normale qui peut s'atrophier secondairement
- ✓Oedeme papillaire

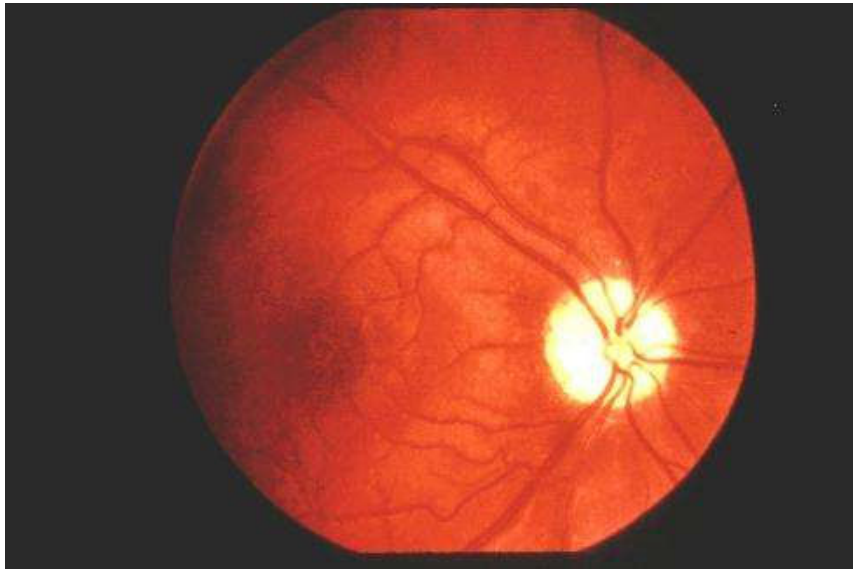

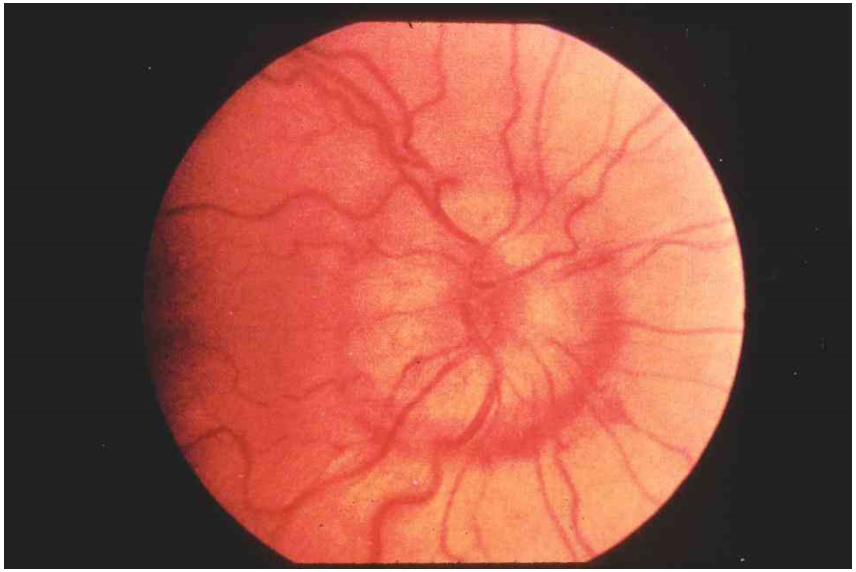

EXAMENS COMPLEMENTAIRES

1-Radiographie standard:

Devant tout traumatisme,à la recherche de CEIO radio opaque

2-Echographie :

Parfois utile en cas de perte de transparence des milieux ,de CEIO radio transparent .

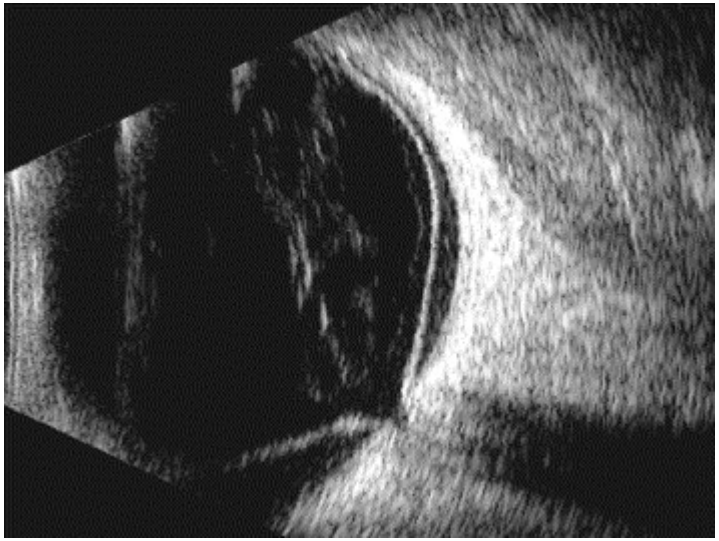

Rq!:pas en urgence en cas de plaie perforante du globe .

3-Scanner:

Examen de choix en traumatologie oculaire ,en seconde intention après la radio .

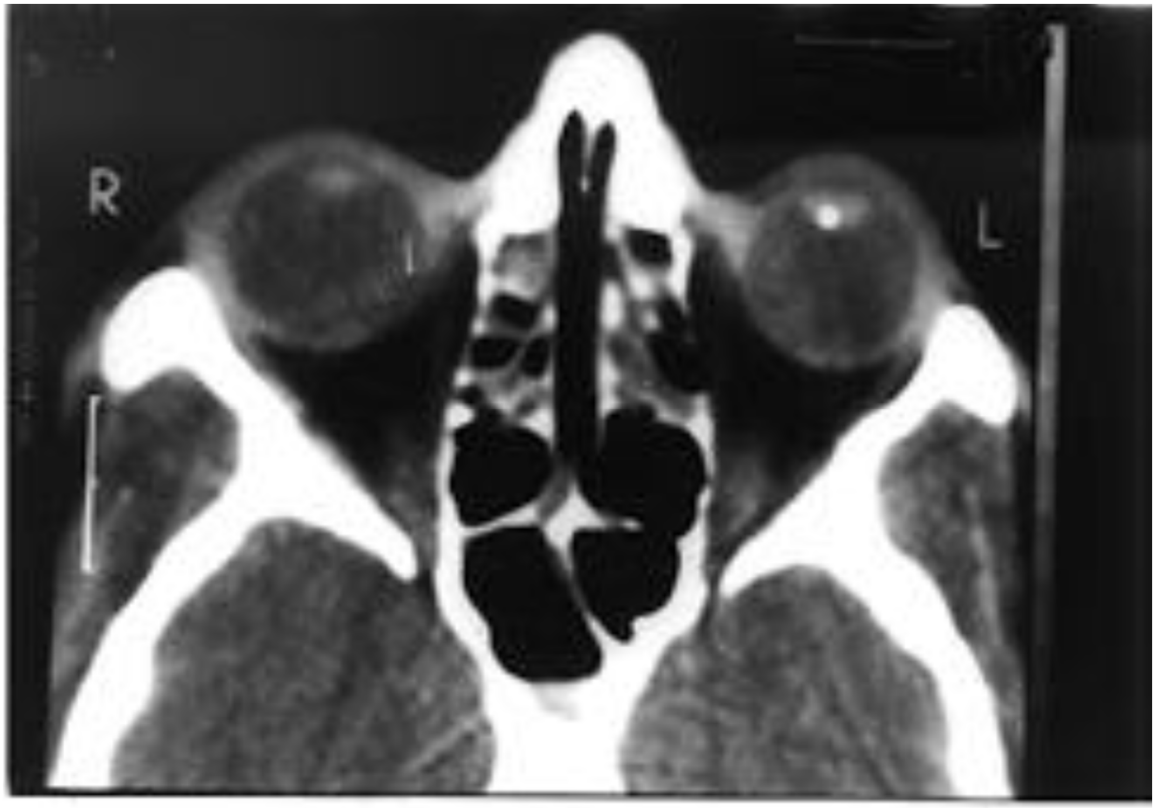

Scanner orbitaire. OEil gauche : présence de corps étranger au niveau du cristallin

4-IRM:

- Contre indication absolue en cas de CEIO de nature métallique +++
- Indiquée dans les traumatismes avec suspicion de CEIO de nature tellurique.

ETUDE CLINIQUE

CONTUSION OCULAIRE

Conjonctive

- Hémorragie sous conjonctivale
  - ✓localisée ou diffuse
  - ✓Peut masquer une plaie sclérale

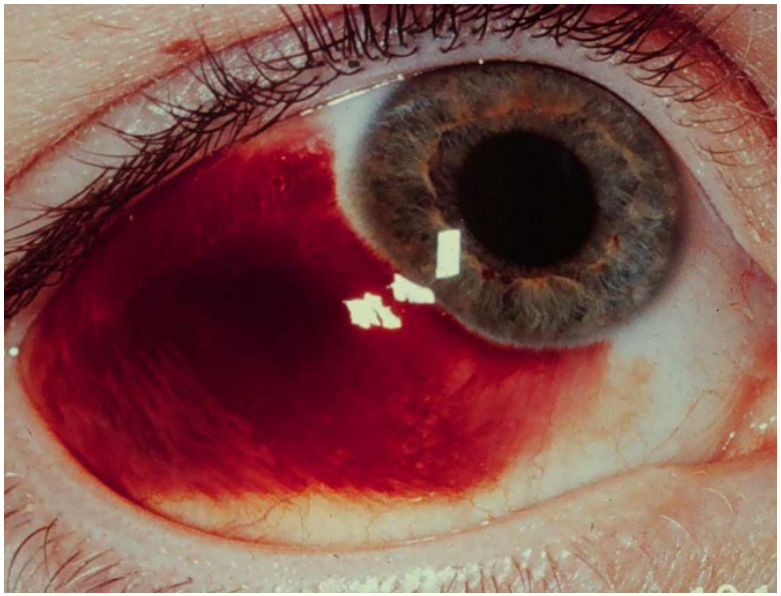

- Chémosis
- Hyperhémie conjonctivale diffuse

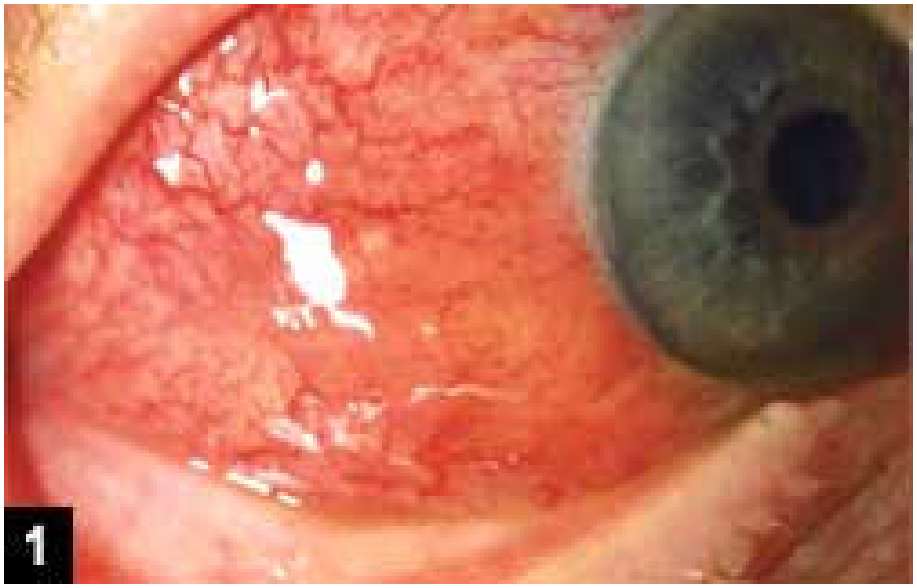

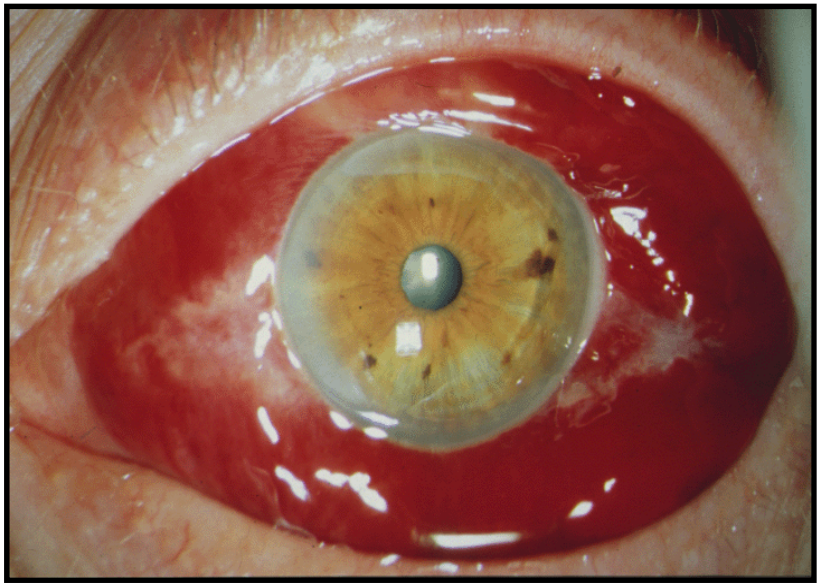

Cornée

Plusieurs tableaux:

- ***Oedeme de cornée post contusif:***

✓ secondaire à une rupture de la membrane de Descemet ;ouverture de la barrière endothéliale entraînant un hydrops aigu avec œdème stromal massif

✓ Risque d'hypertonie oculaire

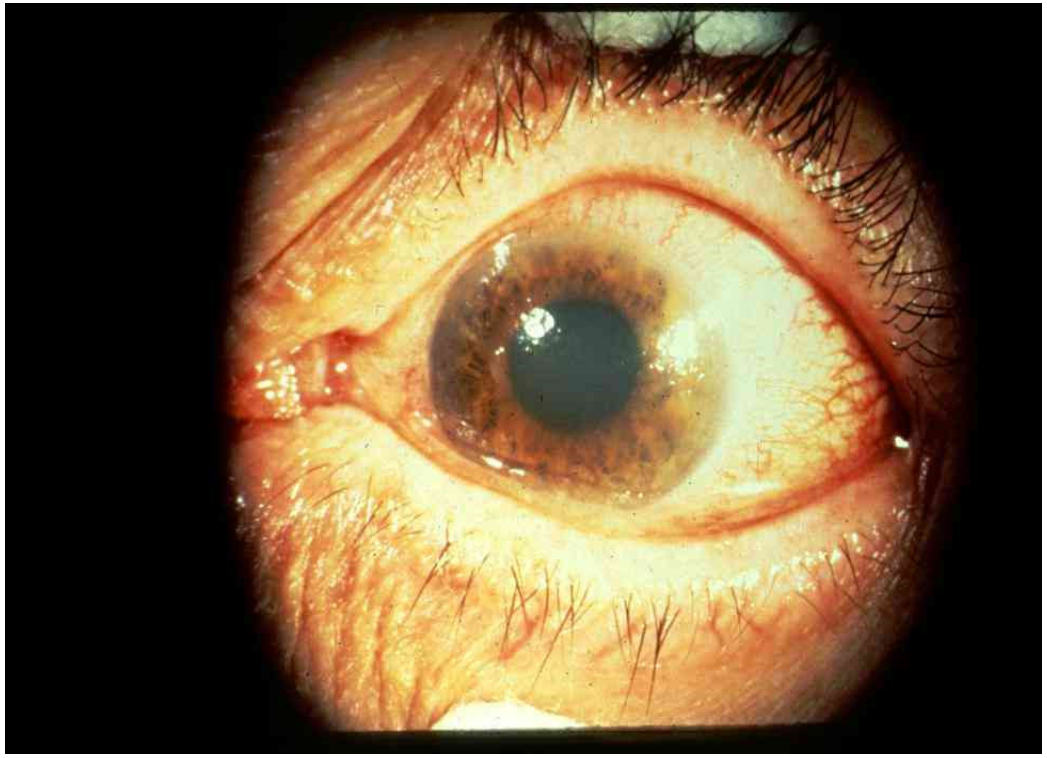

- ***Hématocornée:***

✓ c'est l'imprégnation du stroma cornéen par les produits de dégradation des hématies suite à une hypertonie prolongée en raison d'un hyphéma massif

✓ Résorption lente (plusieurs années)

- ***Rupture cornéenne*** :

Survient sur des yeux prédisposés (chirurgie antérieure, amincissement cornéen, dégénérescence)

La rupture se faisant le plus souvent au niveau limbique

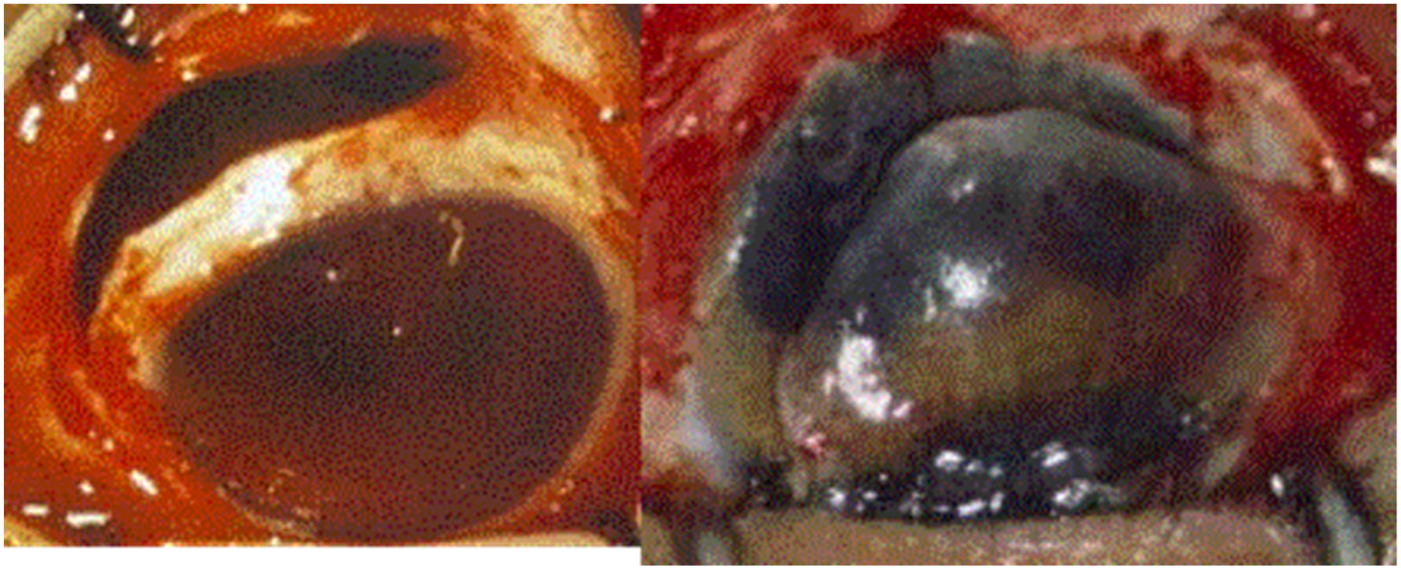

Chambre antérieure

- L'atteinte est représentée par l'**HYPHEMA**
- Motif fréquent d'hospitalisation lors des traumatismes
- 2origines: l'Iris et/ou le Corps ciliaire

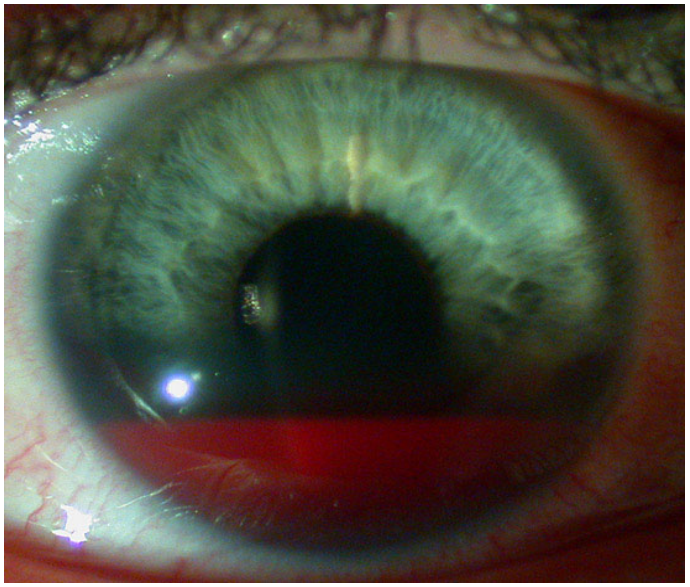

- ***Aspects cliniques*** : classé en 05 stades

0:microscopique,simple tyndall hématique

I: hyphéma inf au 1/3 de la CA

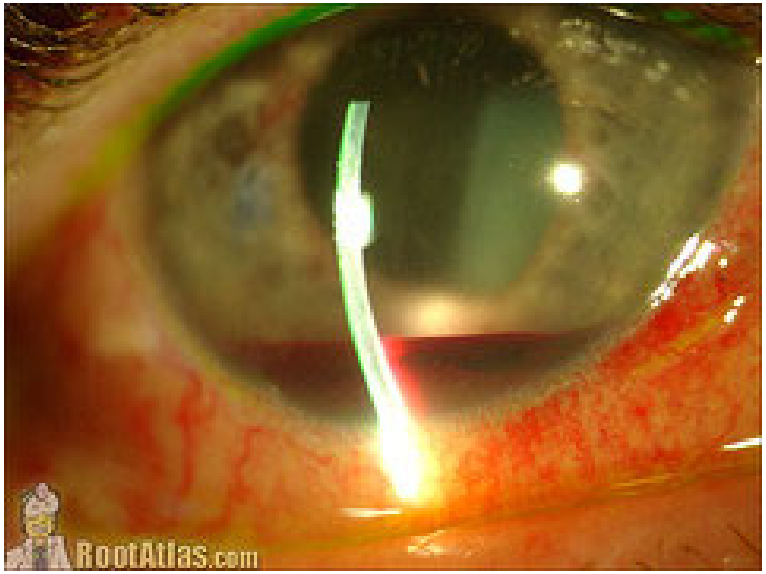

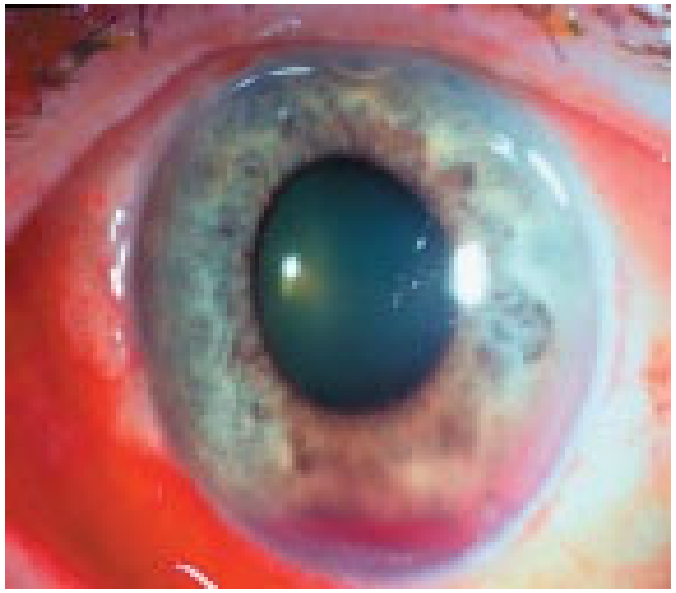

II: hyphéma sup au 1/3;inf a la 1/2 de la CA

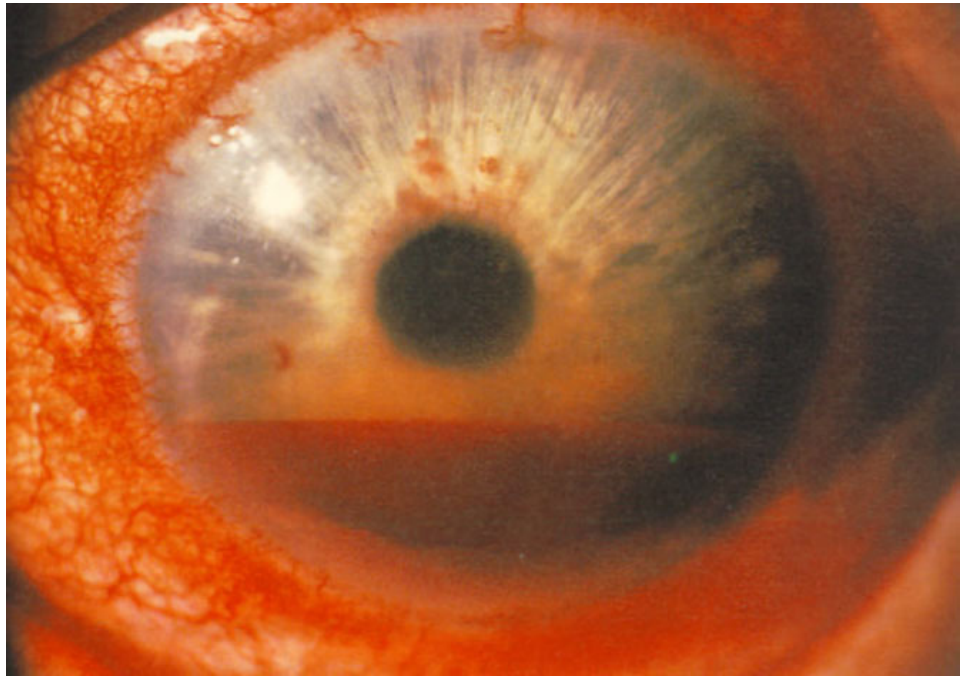

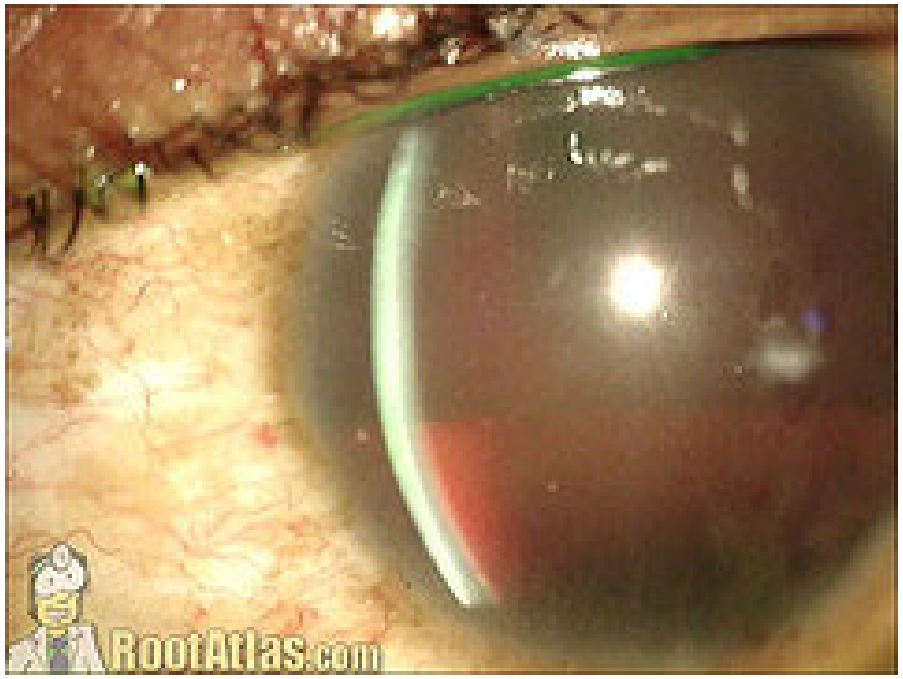

III: hyphéma sup à la ½ de la CA

IV: hyphéma total

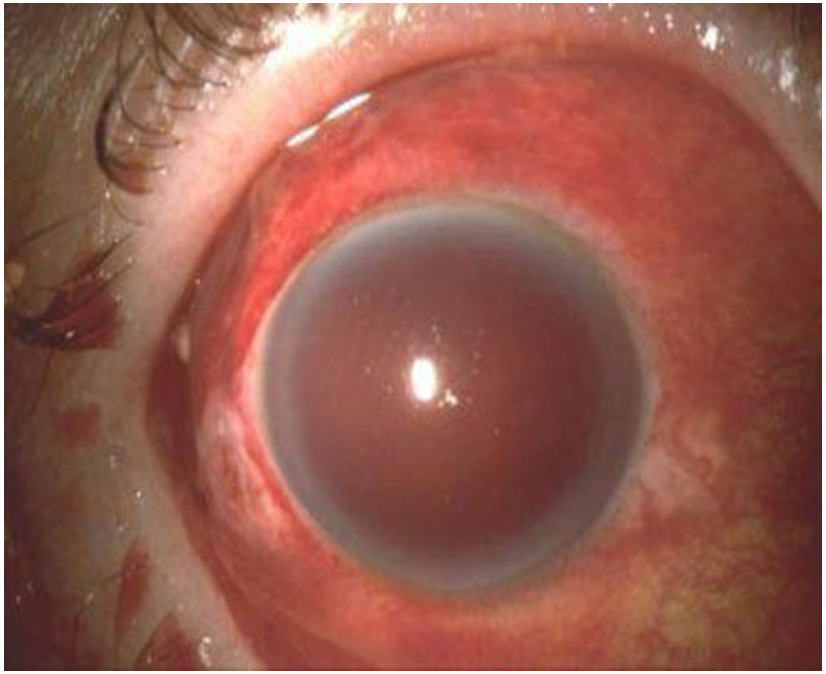

- ***La résorption*** :
  - ✓Les voies d'écoulement de l'HA(trabeculum) avec risque d'hypertonie
  - ✓Mais aussi accessoirement par la surface ant de l'iris d'où coloration verdâtre de l'iris souvent observée les jours suivants .

Rq! Devant un hyphema avec tonus normal ou diminué il ne faut pas méconnaître une ***plaie***

- **Evolution**:

Favorable dans 95% des cas

- **Complications** :
  - ✓saignement secondaire à redouter vers le 5eme jour , suite à un hyphéma important (stade 3-4) et négligé
  - ✓Hypertonie oculaire
  - ✓Atrophie optique
  - ✓Hematocornée
  - ✓Synéchies

- **CAT:**

➢ *Critères d'hospitalisation*

- ✓ Enfant
- ✓ Hyphéma supérieur à 50% de la chambre antérieure
- ✓ Non observance du trt
- ✓ HTIO sup à 35mmhg
- ✓ Glaucome
- ✓ Hémoglobinophaties
- ✓ Troubles de l'hémostase et de la coagulation

- *TRT médical* :
  - ✓Repos stricte au lit
  - ✓Positon demi assise
  - ✓Pansement oculaire (binoculaire/lunettes à trou chez l'enfant pour prévenir l'amblyopie)
  - ✓Boissons abondantes
  - ✓Trt hypotonisant(Mannitol) si d'HTO
- Trt local:
  - Cycloplégique(Atropine)
  - Corticoides

➢ *TRT chirurgical*: « **Lavage de la CA** »

- Indications:
  - ✓Hématocornée
  - ✓HTO sup à 50 mm Hg non contrôlée
  - ✓Hyphéma stade III ne diminuant pas de ½ en moins de 6 jours avec HTO sup à 25mmHg
  - ✓Hyphéma persistant après le 7 ème jour, favorisant le risque de goniosynechies

Iris

- ***Iridodialyse*** : Arrachement de la base de l'iris

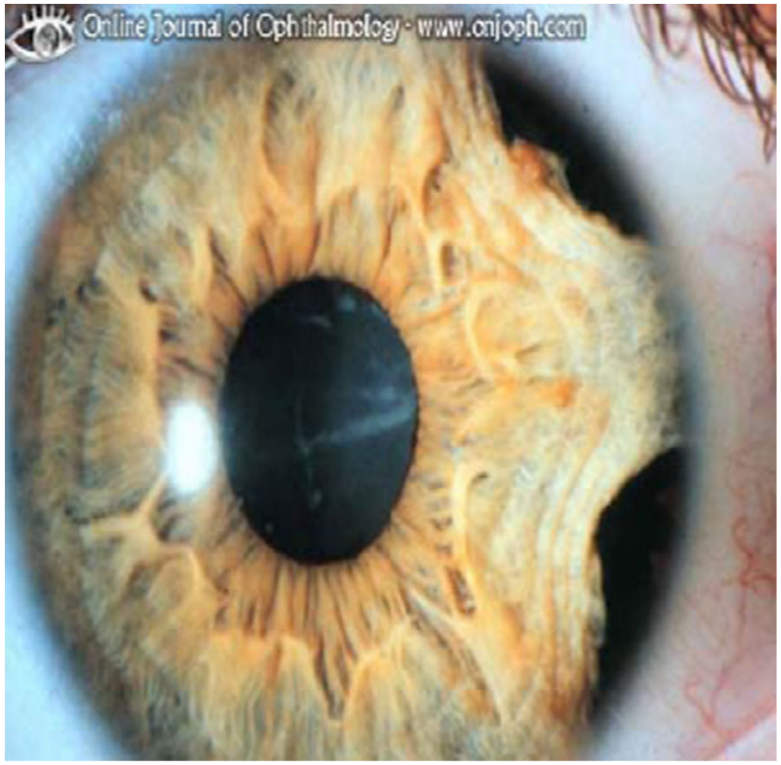

- ***Sphincterotomie irienne***: Rupture du sphincter irien

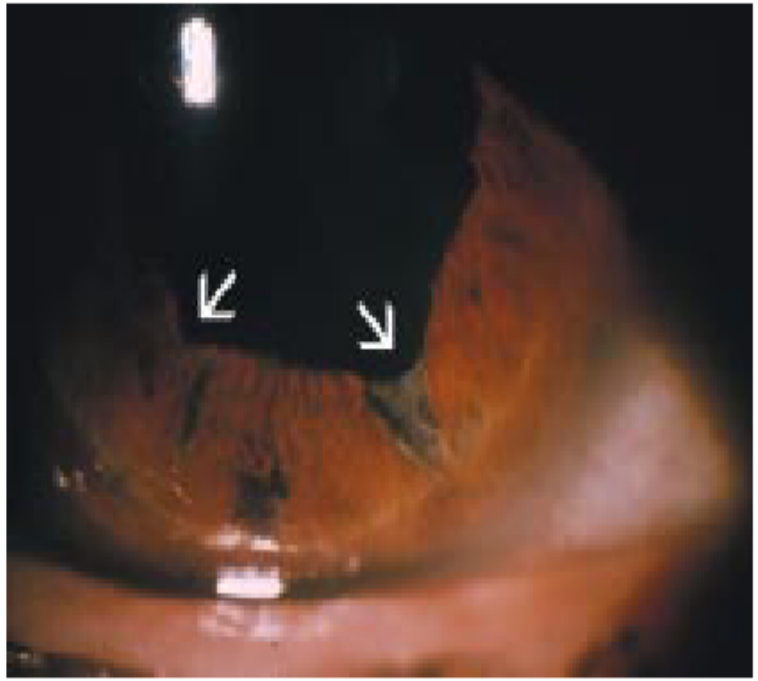

Fig. 5 - Ruptures du sphincter irien (flèches).

- ***Modification de la pupille***:
  - ✓Mydriase avec aréflexie pupillaire (fréquente)
  - ✓Myosis réflexe par spasme ciliaire(rare)

- ***Iridodonesis:***

  Mobilisation d'une portion de l'iris secondaire à une subluxation du cristallin

- ***Lésions vasculaires de l'iris*** :
  - ✓Hgies iriennes par rupture vasculaire ,sont rares et laissent des plages d'atrophie irienne
  - ✓Hyphéma

- ***Décharge pigmentaire de l'iris:***

  Tyndall pigmentaire souvent accompagné d'une hypertonie oculaire

Corps ciliaire

- ***Cyclodialyse***: Désinsertion du muscle ciliaire de l'éperon scléral

Gonio: Eperon scléral libre

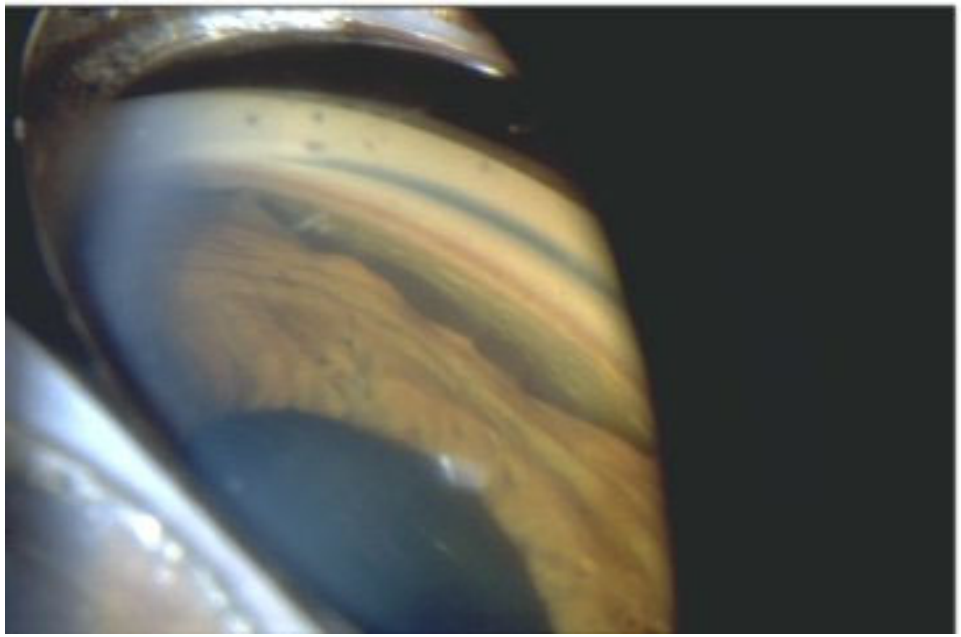

- ***Récession d'angle***: Déplacement de la racine de l'iris en arrière.

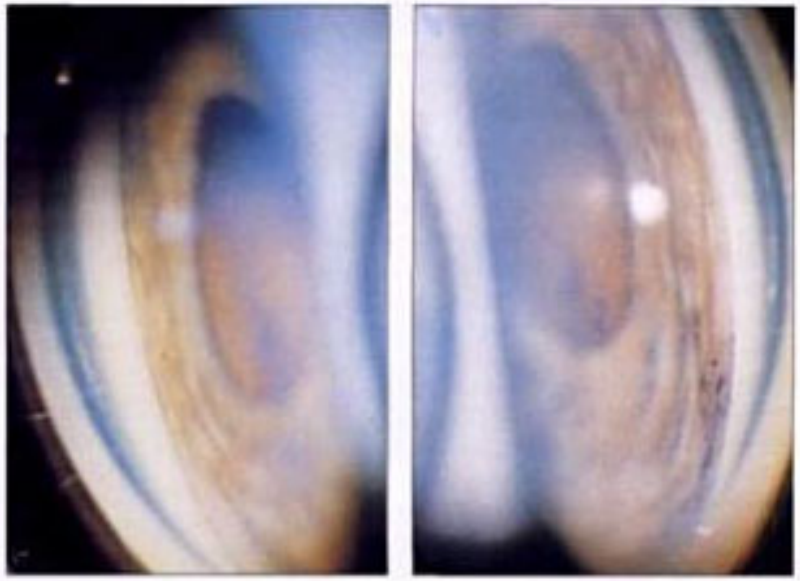

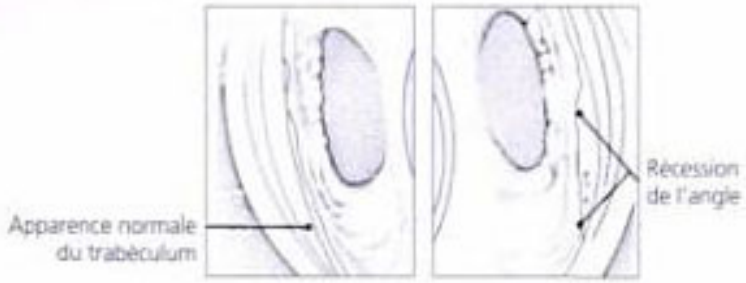

Fig. 8.34 La gonioscopie dans la récession de l'angle peut mettre en évidence la largeur inhabituelle de la bande ciliaire (racine de l'iris) et occasionnellement, à la suite d'une déchirure du muscle ciliaire, l'ouverture importante de l'angle avec la sclère à nu. Ces gonioscopies montrent l'angle dans un œil normal (à gauche) et un œil atteint (à droite).

- Cliniquement: on peut retrouver
  - ✓ Troubles de la réfraction
  - ✓ Troubles du tonus ,c'est pour cette raison que toute contusion du globe impose la prise du T.O
  - ✓ Hyphéma

Cristallin

- ***Cataractes contusives*** :

✓Soit corticales antérieures
soit le plus souvent « **en rosace** »

✓ Ces cataractes peuvent être retardées par rapport au traumatisme.

✓ Evolution est très variable ,parfois régressives c'est pour cela que l'indication opératoire ne doit pas être poser trop rapidement .

- ***Luxation et subluxation du cristallin***:

✓La subluxation étant la forme la plus fréquente

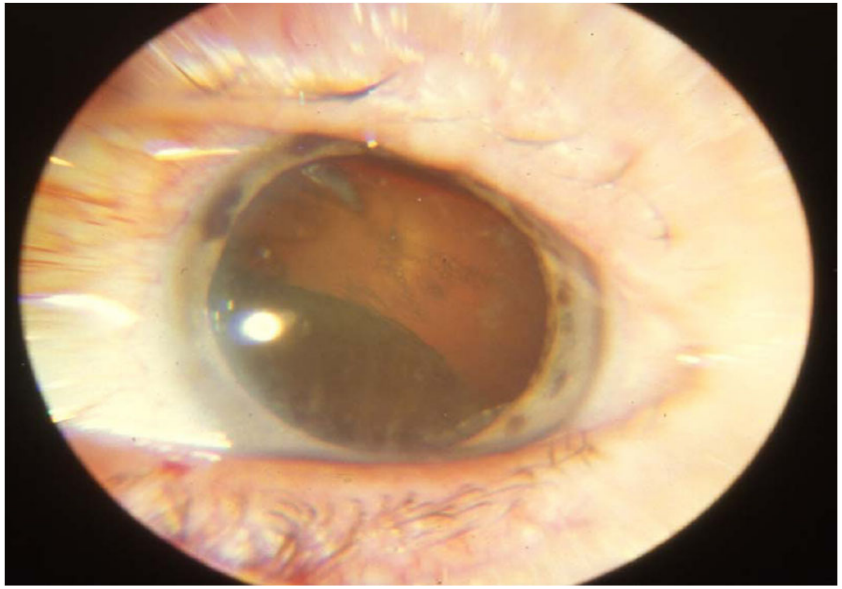

✓Se manifeste par une BAV,myopisation ou astigmatisme ,iridodonésis, phakodonésis

❖ *Luxation antérieure* :

✓Tableau clinique typique associant BAV,douleur,cristallin luxé dans la chambre ant :

Aspect en «goutte d'huile brillant en CA »

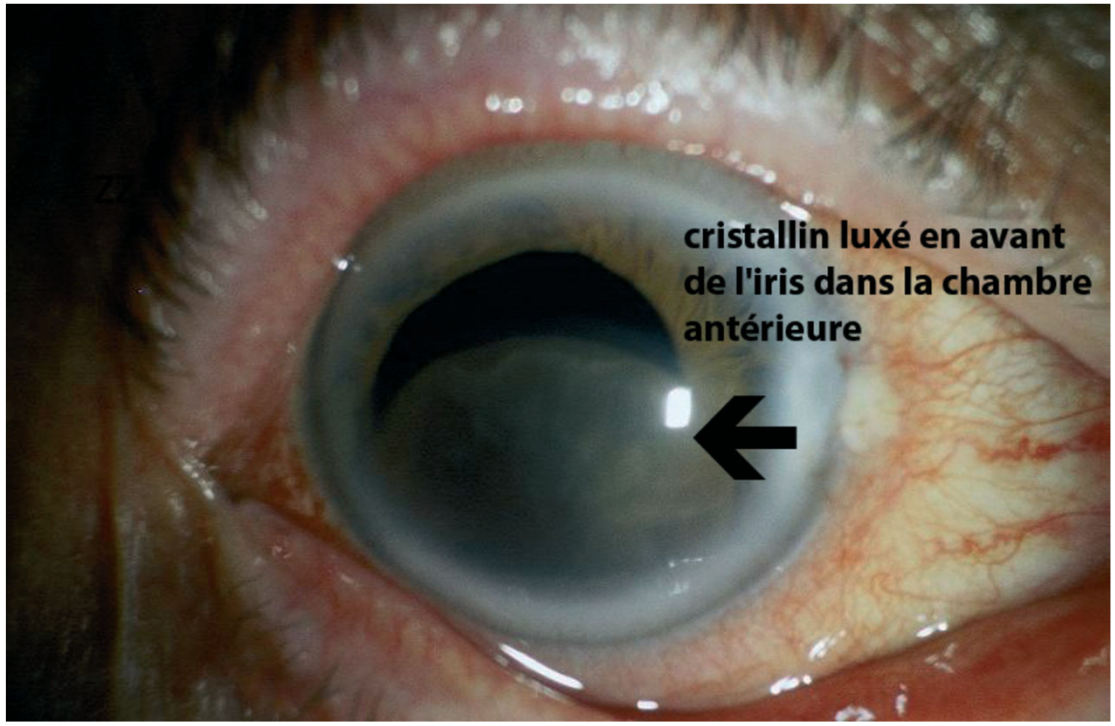

✓Deux mesures urgentes s'imposent:

- mettre la pupille en myosis
- contrôler l'hypertonie .

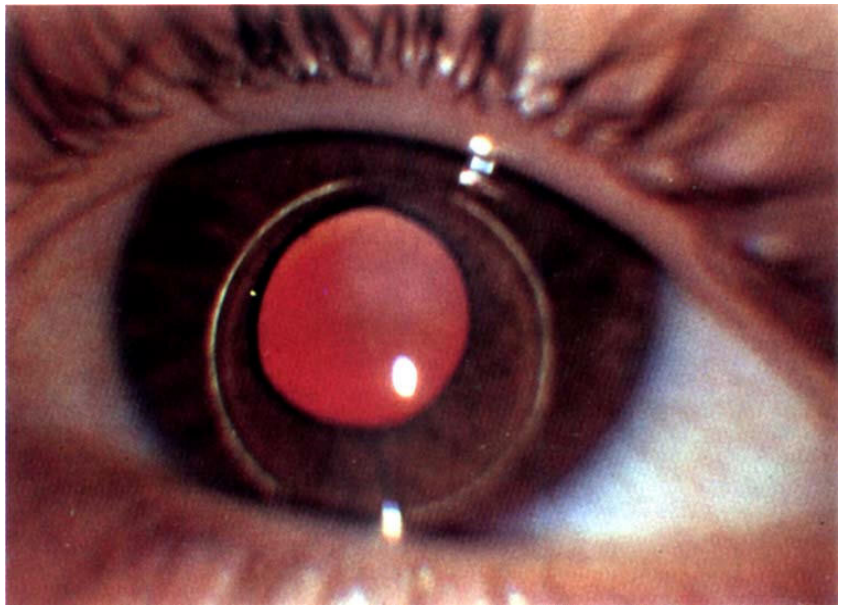

✓Cette entité est mal tolérée ,et la prise en charge chirurgicale urgente s'impose.

❖ *Luxation postérieur* :

- ✓ BAV améliorée par un verre de +10D
- ✓ Il faudra rechercher le cristallin au verre a trois miroirs généralement à 6H (echo B en cas d'opacification des milieux)
- ✓ Ici la tolérence est excellente

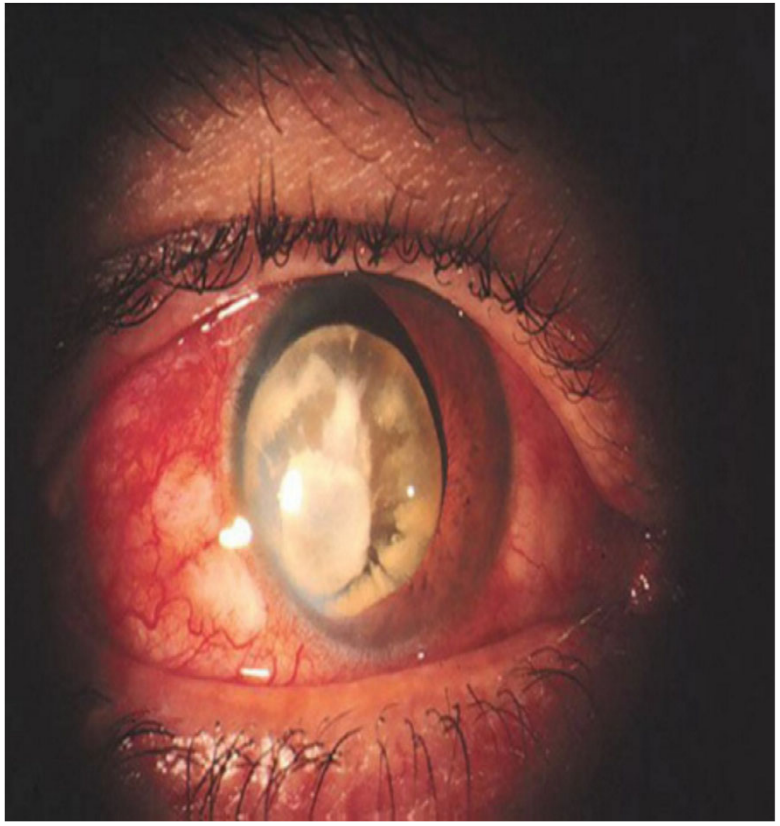

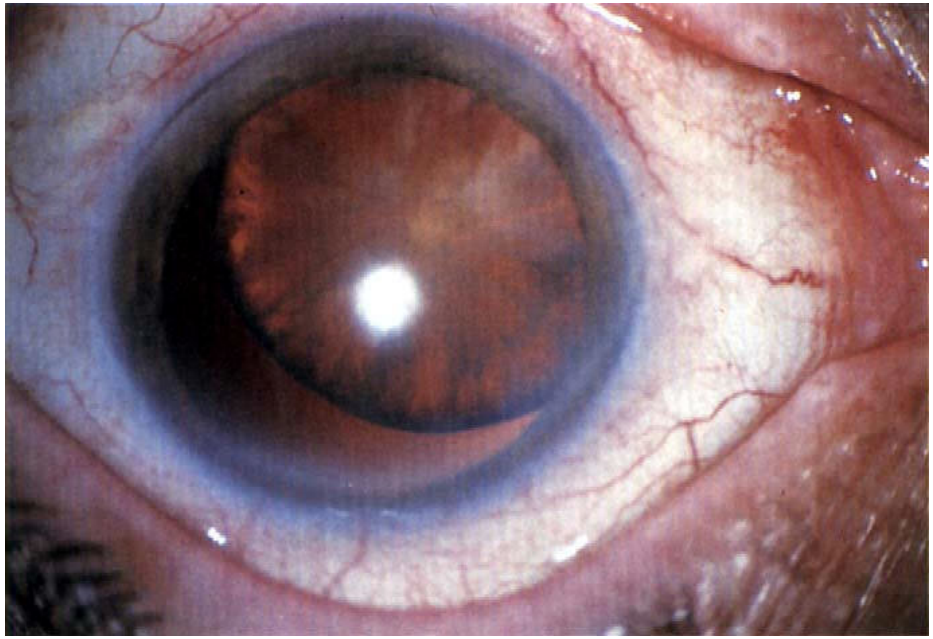

Subluxation du cristallin

Cataracte totale luxée dans le vitré après traumatisme contusif

Segment postérieur

❖ ***Œdème de Berlin*** :

✓ Le plus souvent évolution spontanée vers la guérison en qlq jours

✓ Parfois évolue vers la constitution d'un trou maculaire ou DR

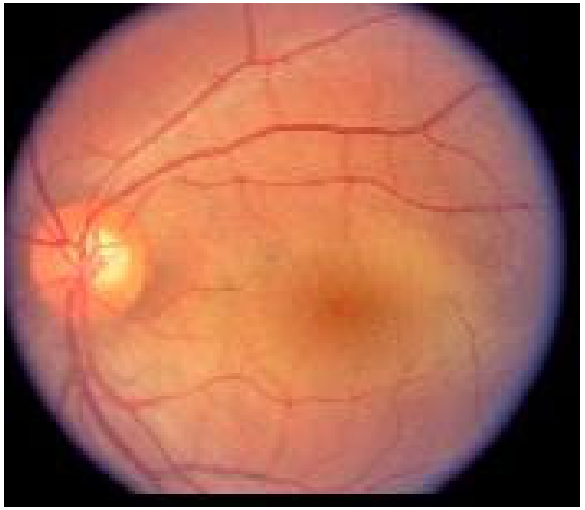

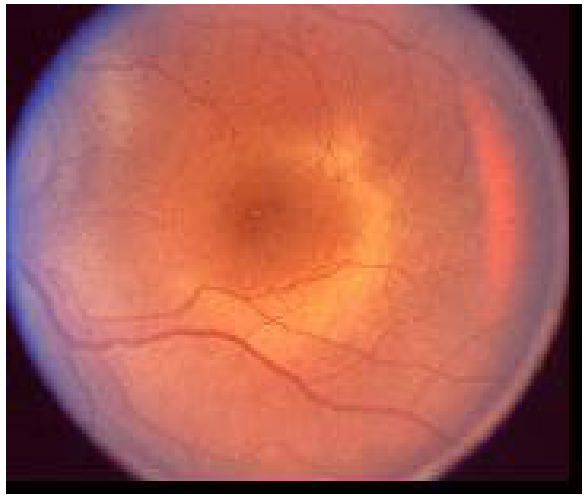

Traumatismes oculairesM2 Méthodes en Evaluation Thérapeutique 24/02/2021

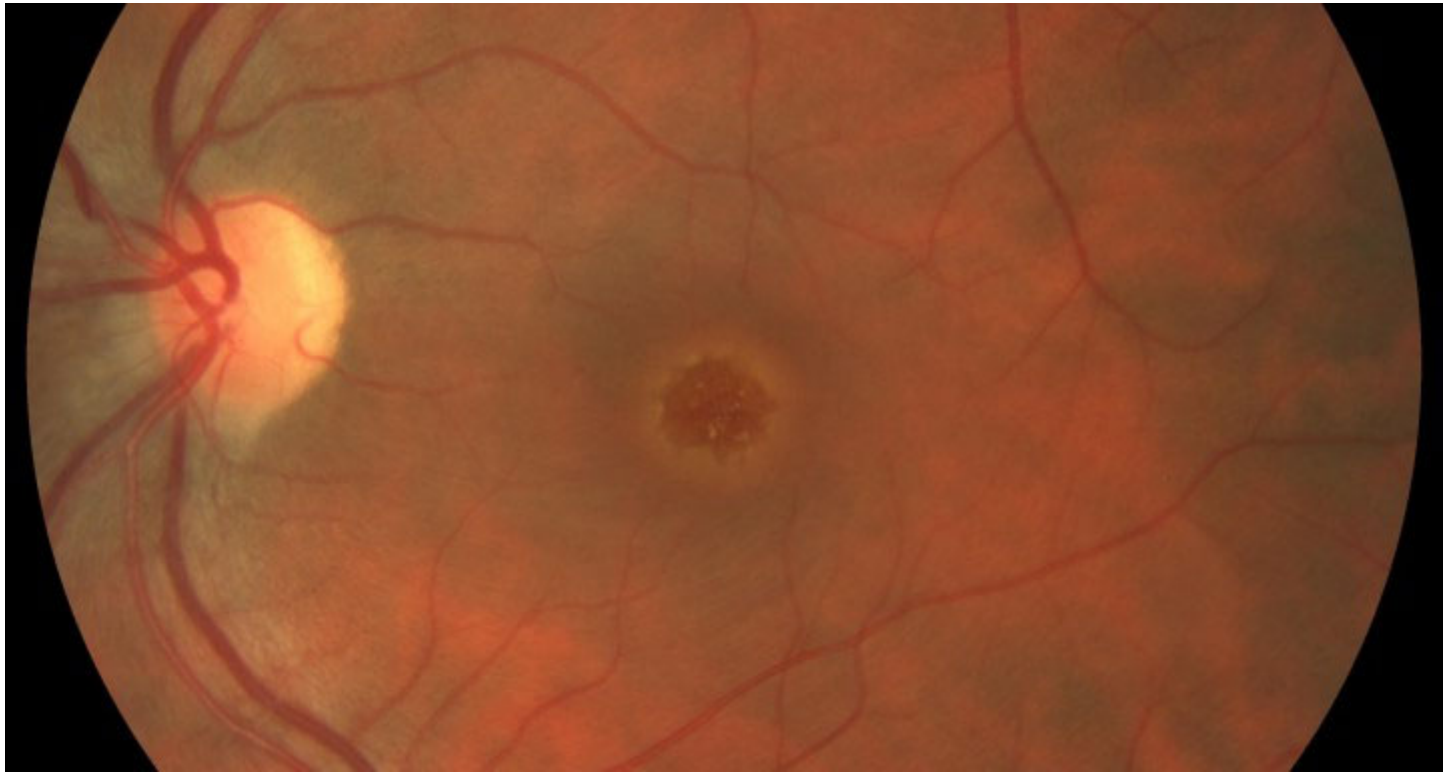

❖ ***Hémorragie intra vitréenne :***

- ✓ Evolution spontanée vers la résorption (le plus souvent)
- ✓ Tyndall hématique à l'hémorragie massive
- ✓ Si massive ,empêchant la visualisation du pôle post ,faire une echo B à la recherche d'un décollement de rétine associé

❖ ***Trou maculaire***

Peut compliqué un oedeme de Berlin, une hémorragie sous rétinienne ou une rupture choroïdienne

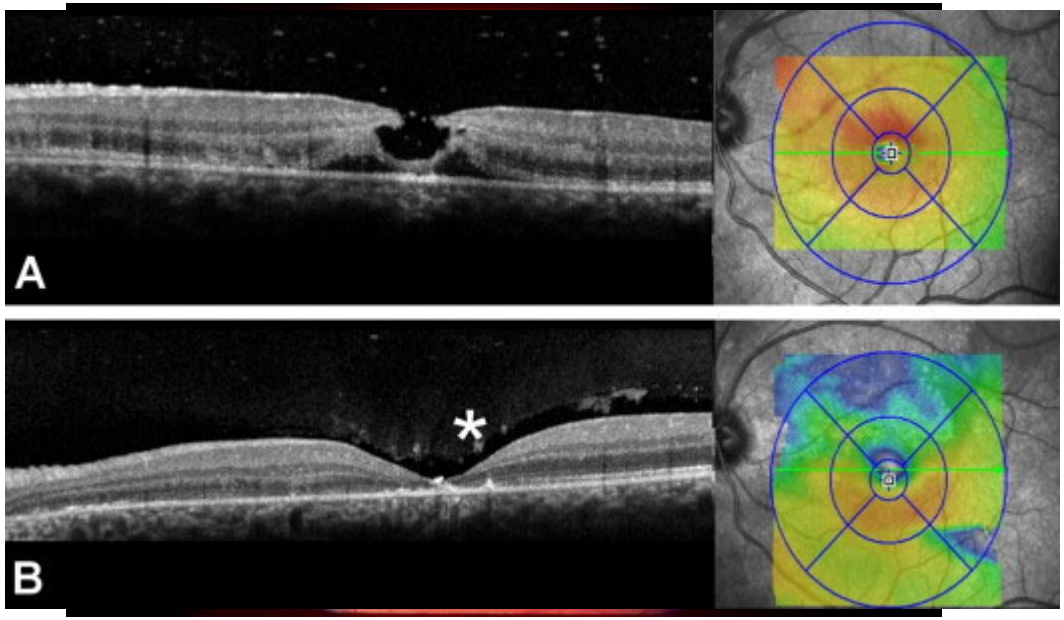

❖ ***Déchirures rétiniennes périphériques :***

- ✓ Risque de DR
- ✓ Importance d'un examen du FO au V3M aussi précoce que possible
- ✓ Interet du trt prophylactique par photocoagulation au laser

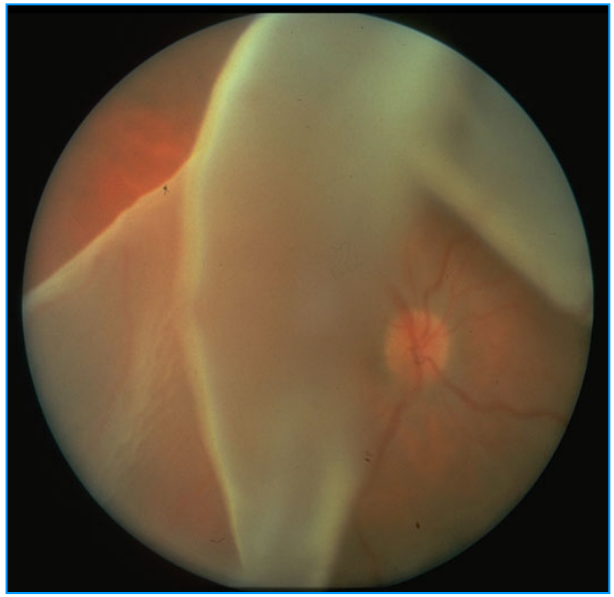

❖ ***Décollement de rétine***

❖ ***Avulsion de la base du vitrée:***

- ✓ Quasi pathognomonique d'une contusion oculaire
- ✓ SF: Myodésopsies , le plus souvent
- ✓ Examen: Bande pigmentée en relief en regard de l'insertion de la retine

❖ ***Rupture de la choroïde:***

Peut laisser une BAV sequellaire définitive lorsque le décollement se trouve en regard de la macula

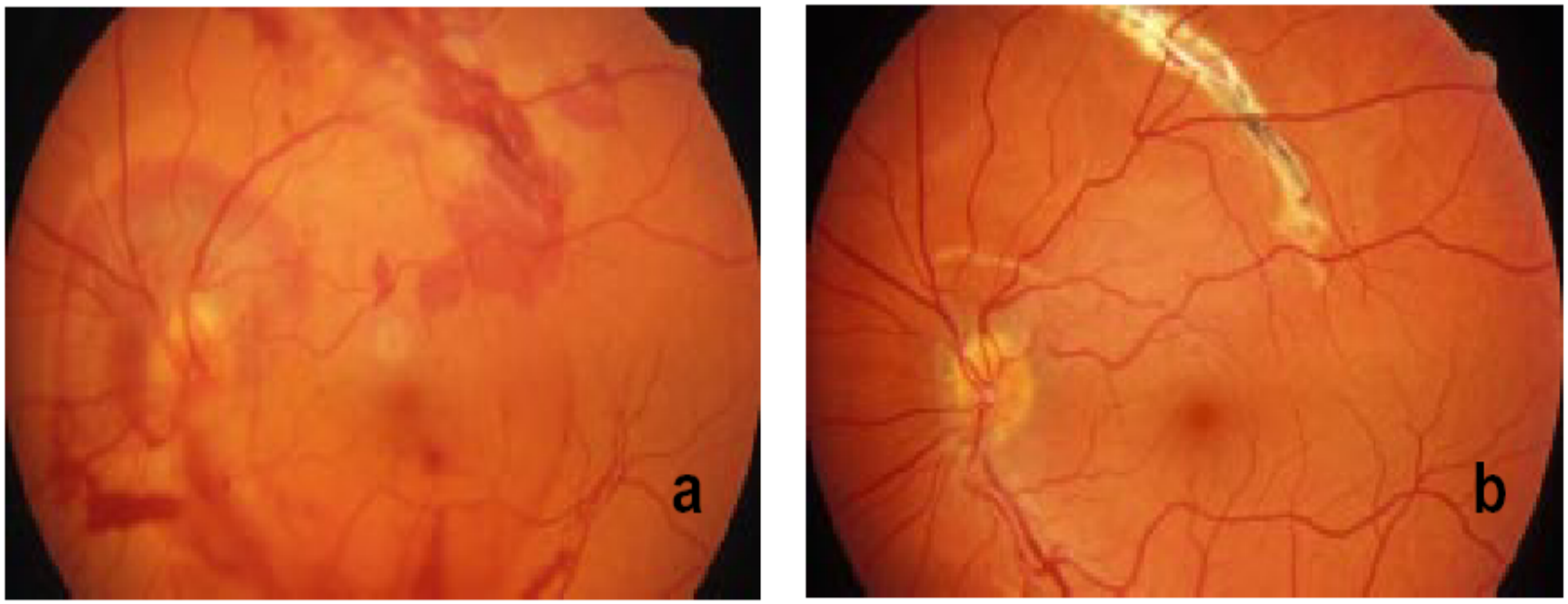

Fig. 8 : Rupture de la choroïde :
- a : aspect immédiat au décours du traumatisme.
- b : aspect cicatriciel : la rupture de la choroïde, siégeant loin de la macula, n'a aucun retentissement visuel .

❖ ***Rétinopathie de Purtscher*** :

- Après fracture du crâne ou écrasement thoracique(hyper pression)
- FO:Oedeme rétinien généralisé, multiples spot de blanchissement intra-rétinien et hémorragies intra et pré-rétinienne

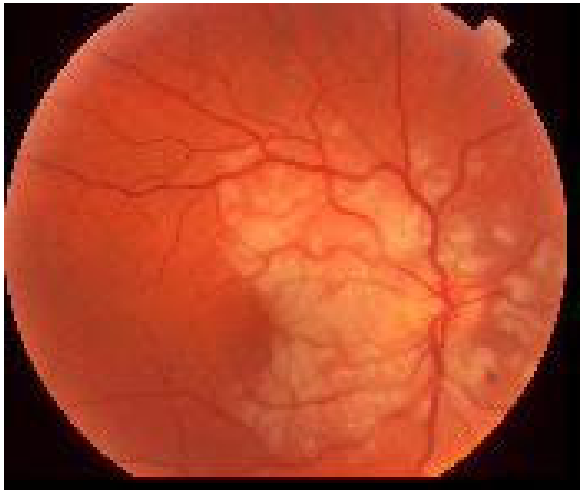

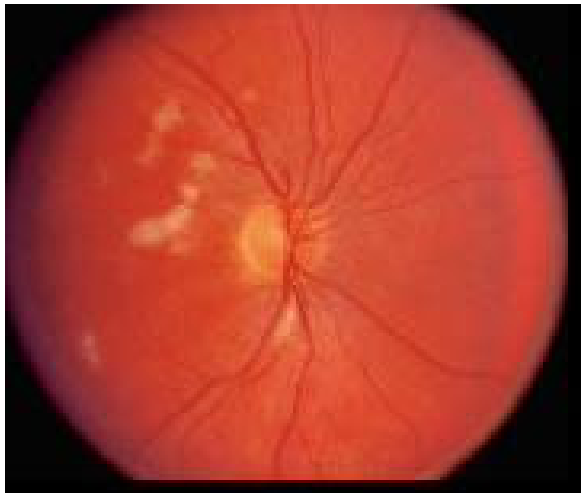

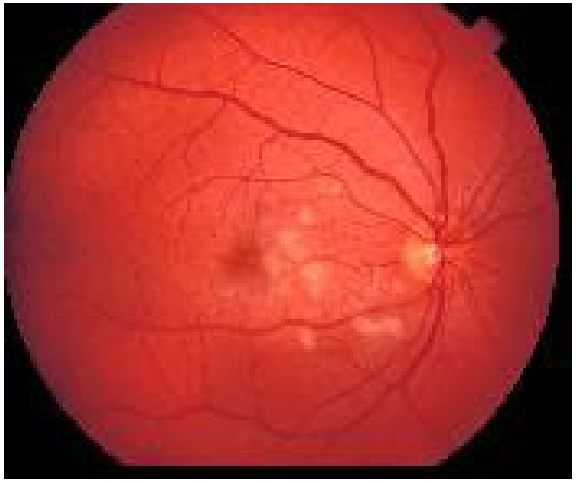

Principes du traitement

En général pas d'indication de traitement chirurgical immédiat.

- ***La pression intraoculaire*** doit être surveillée et un traitement hypotonisant instauré si besoin : collyre b-bloquant (Timoptol, Bétoptic...), acétazolamide en comprimé (Diamox) ou mannitol 20 % en perfusion si la tension oculaire est très élevée.

- ***L'hémorragie sous conjonctivale*** se résorbe spontanément en 2 semaine , donc pas de trt

- ***Œdème cornéen***: trt hypotonisant

- ***Le traitement de l'hyphéma*** est médical sous surveillance hospitalière le plus souvent
  Exceptionnellement, le traitement est chirurgical avec lavage de la chambre antérieure

- ***Hématocornée***: Kératoplastie perforante si risque d'amblyopie

- ***Iris:***
  - si iridodialyse de grande taille/risque de diplopie monoculaire: Iridopexie
  - Trt des sequelles (synechies, glaucome)

- ***Trt de la cyclodialyse***:
  - Trt de l'hypotonie par cycloplegique(atropine)
  - Photocoagulation si retentissement maculaire ou hypotonie> 6 semaines sous trt
  - Si echec: trt chirurgial ;cyclopéxie

- ***La luxation du cristallin ou subluxation*** n'est une urgence chirurgicale que si elle est responsable de troubles du tonus (hypertonie surtout) ou d'oedème de cornée.

- La luxation dans le vitré est souvent bien tolérée et la chirurgie peut être retardée.

- Enfin la ***cataracte traumatique contusive*** est opérée plus tardivement, comme l'éventuel ***décollement de rétine.***

- ***Œdème de Berlin***: corticoides d'efficacité non prouvée

- ***Trou maculaire***:
  - trt chirurgical par application des bords du trou

TRAUMATISMES PERFORANTS

Les plaies sclérales

- Sont habituellement visibles sous forme d'une ligne sombre sous la conjonctive ouverte

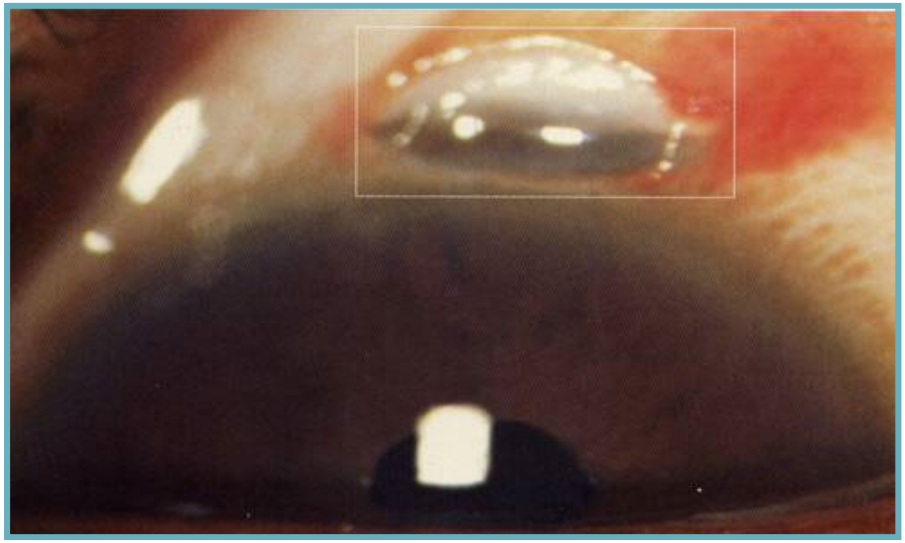

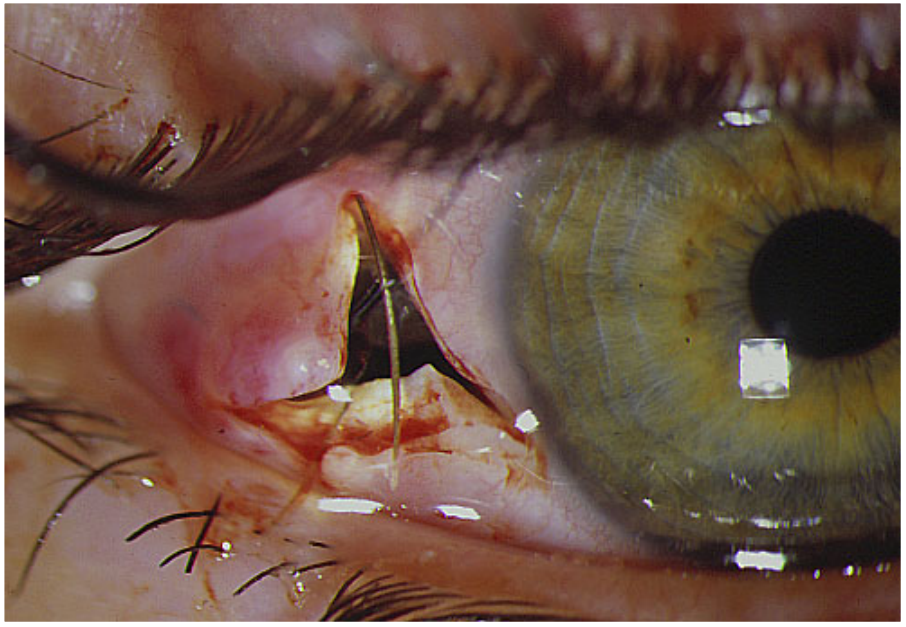

Les plaies sclérales

- Une hémorragie sous-conjonctivale peut masquer une plaie sclérale

- Une hypotonie avec approfondissement de la chambre antérieure sont des signes classiques de plaie sclérale.

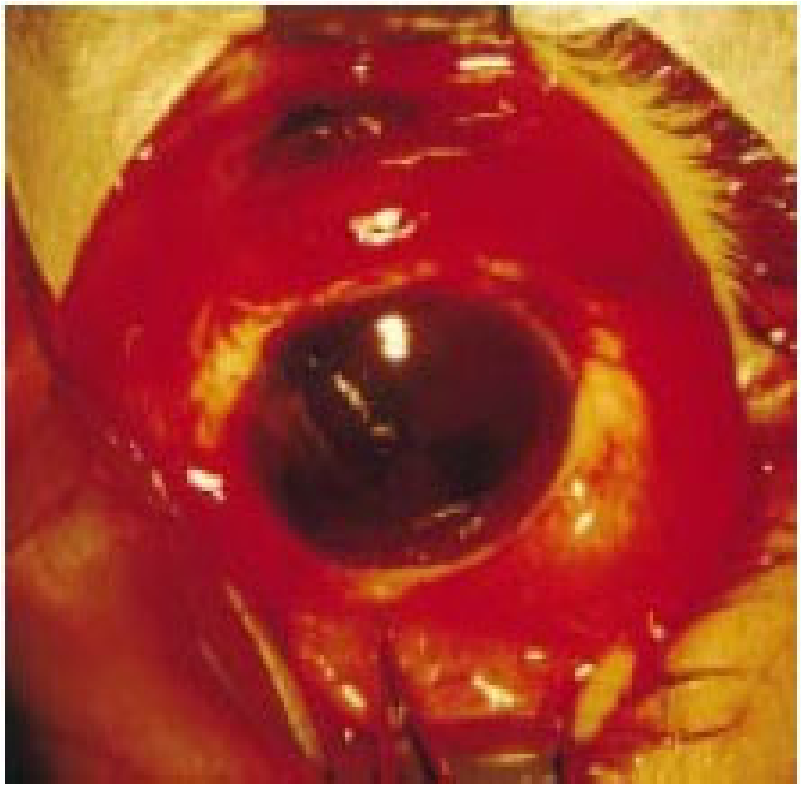

- Rechercher une hernie de l'iris (en général au niveau du limbe supérieur)
- Hernie de l'iris avec issue de vitré et expulsion du cristallin

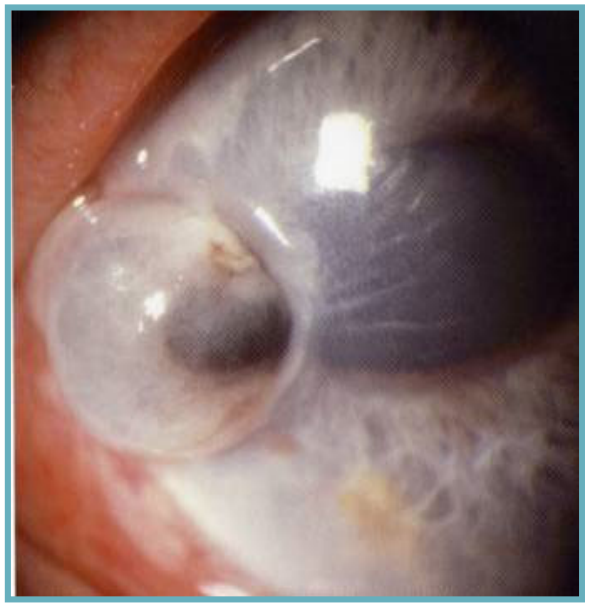

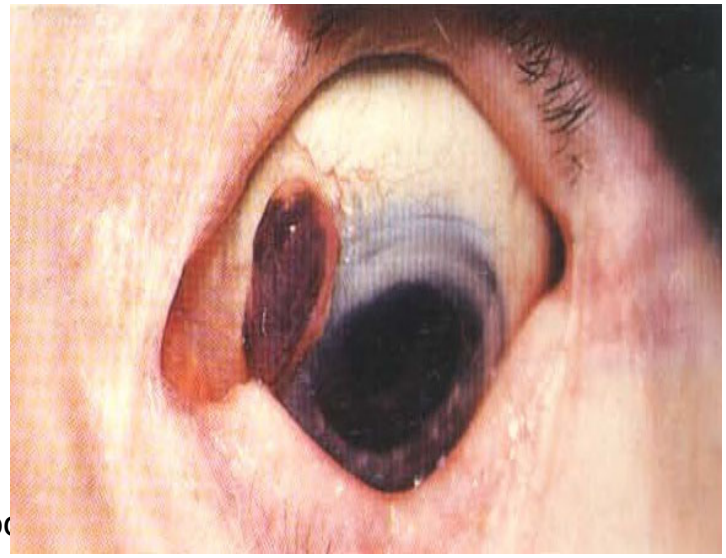

LES PLAIES CONJONCTIVALES

- Souvent associées à des corps étrangers (morceaux de verre), se voient fréquemment dans des traumatismes par agents perforants.

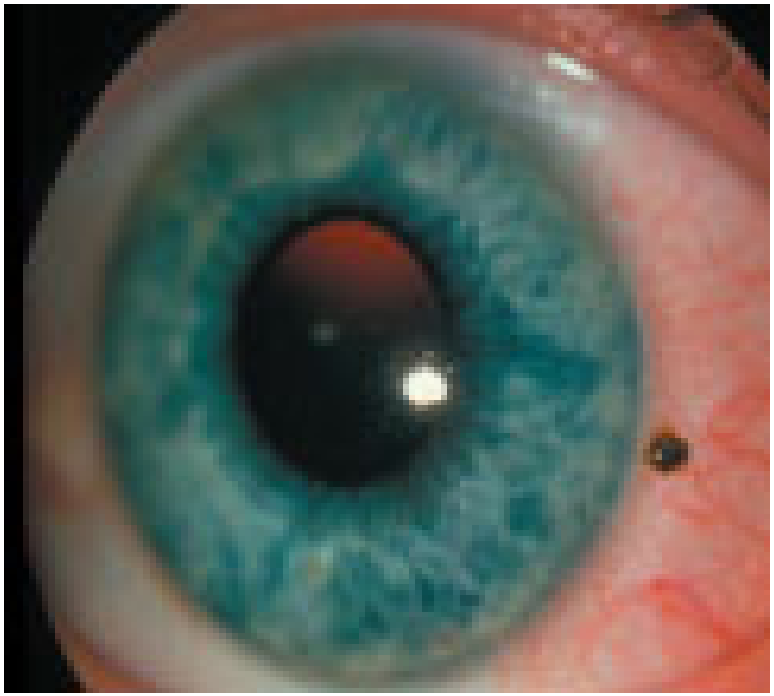

Les plaies conjonctivales

- L'hémorragie sous conjonctivale est fréquemment associée et peut cacher la plaie, d'où l'importance d'examiner soigneusement la conjonctive afin d'affirmer ou non l'intégrité sclérale.

- Lors de plaie trop importante, il est préférable de suturer avec une antibiothérapie locale .

Fig. 1 - Hémorragie sous-conjonctivale traumatique étendue.

LES PLAIES DE CORNEE

- Les plaies cornéennes sont secondaires à une atteinte de la cornée par un agent piquant (clou, aiguille, fléchettes...), ou tranchant (couteau), ou des éclats de verre, de bois ou de métal.

- Dans tous les cas, il faudra :
  - Affirmer le caractère perforant ou non de la plaie notamment par la recherche du signe de Seidel avec la fluorescéine.
  - Rechercher des corps étrangers présents, soit à l'intérieur même de la plaie, soit à l'intérieur du globe

Plaie perforante de l'oeil (morceau de bois)

Phénomène de Seidel

- Séquence de photos (1 à 4) en fluorescence montrant le phénomène de Seidel par dilution de la fluorescéine secondaire à la fuite d'humeur aqueuse par perforation d'ulcère cornéen

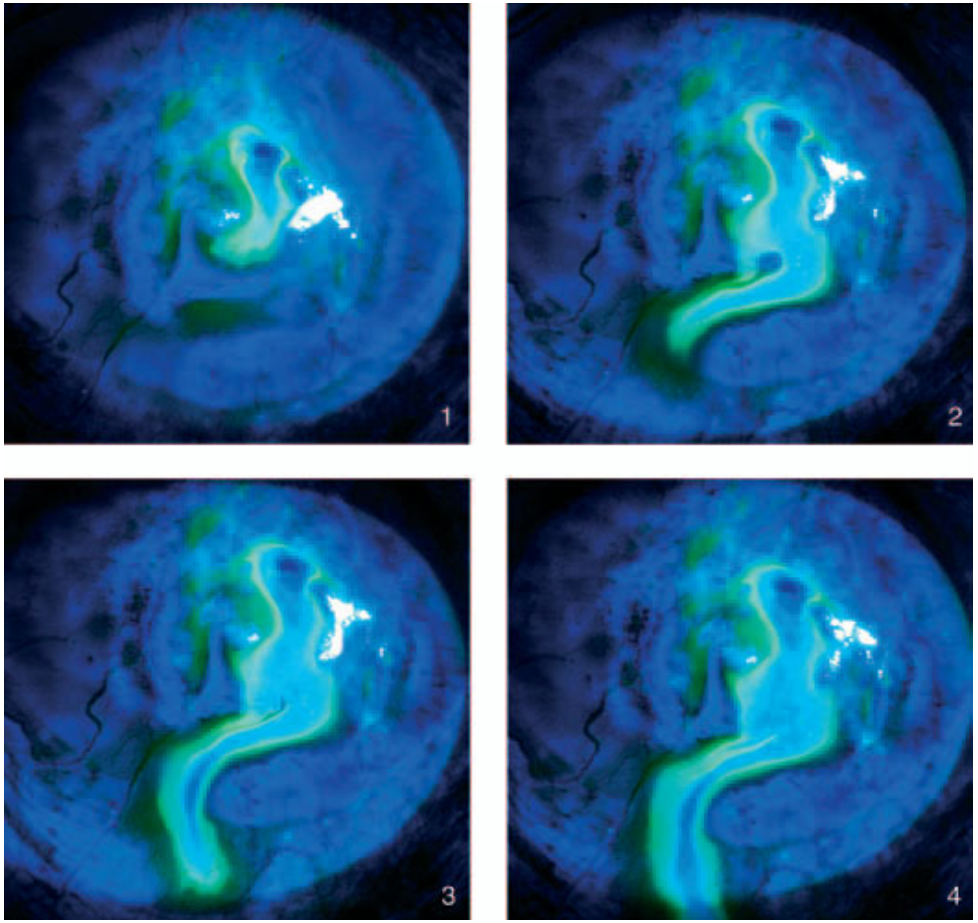

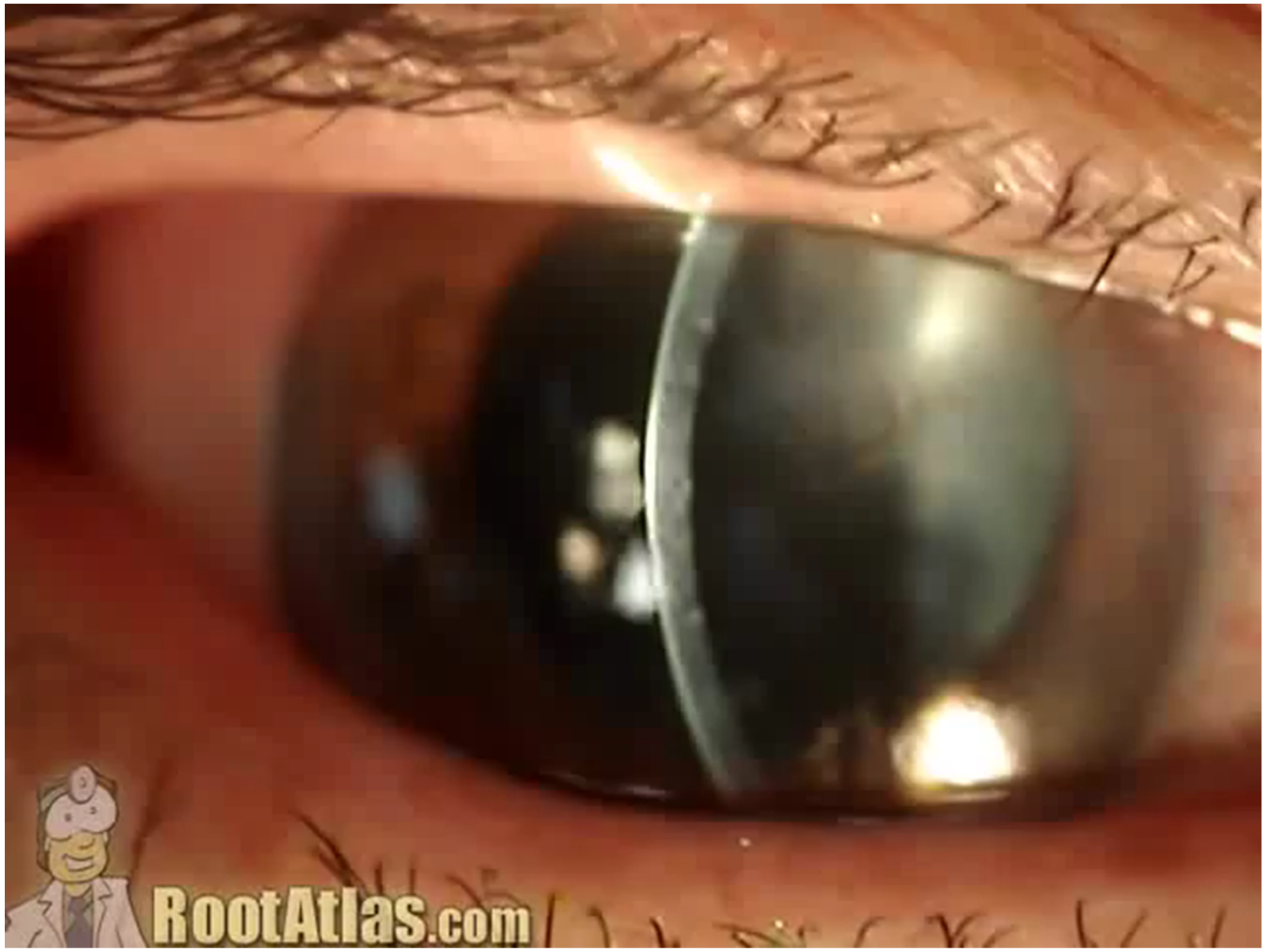
RootAtlas.com

➢ On distingue alors :

- Plaies non transfixiantes : punctiformes ou linéaires

- Plaies transfixiantes, aux quelles peuvent s'associer des lésions du segment antérieur (iris, corps ciliaire, cristallin)

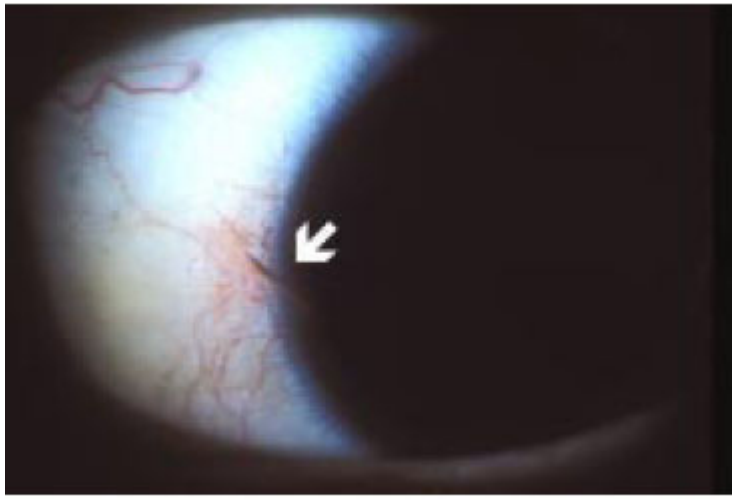

Fig. 10 - Petite plaie cornéo-sclérale (flèche).

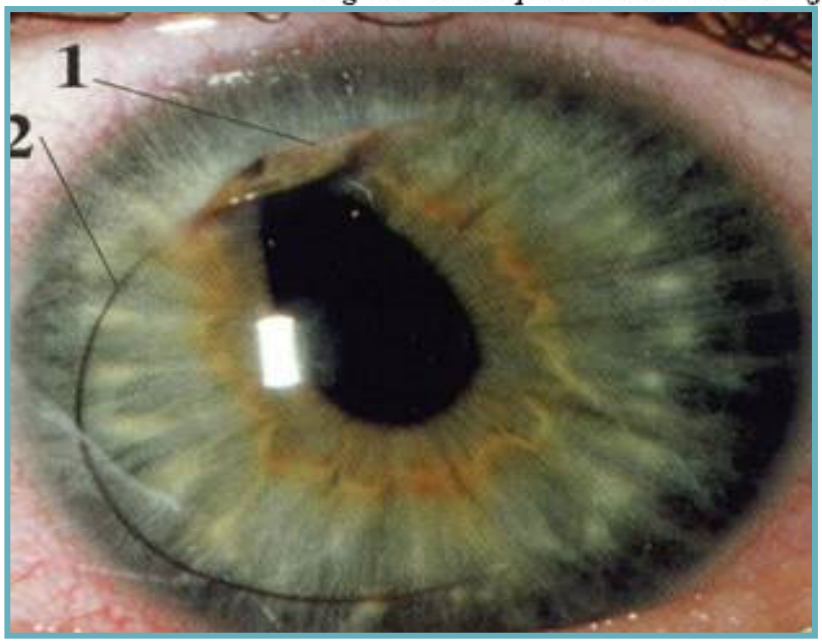

LES PLAIES DE GLOBE

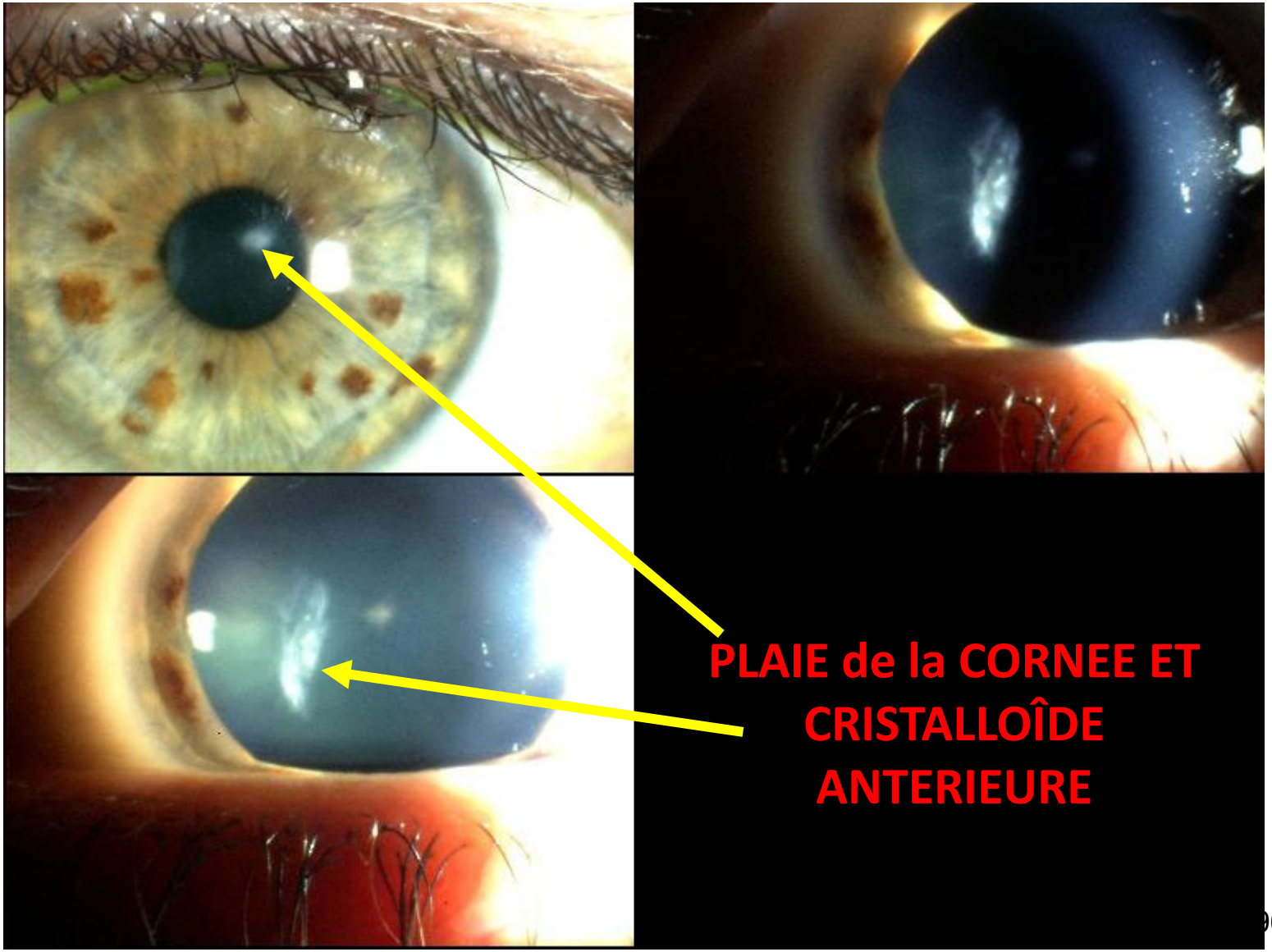

Principes du traitement

Les objectifs du traitement :

- La prévention de l'infection
- Réépithélialisation et une cicatrisation stromale optimales

Plaies non transfixiantes :

- Traitement ATB local avec pansement occlusif ou parfois même une lentille souple.
- Lors des plaies obliques ou des scalps la contention correcte nécessite la mise en place de sutures afin d'éviter des cicatrices irrégulières.

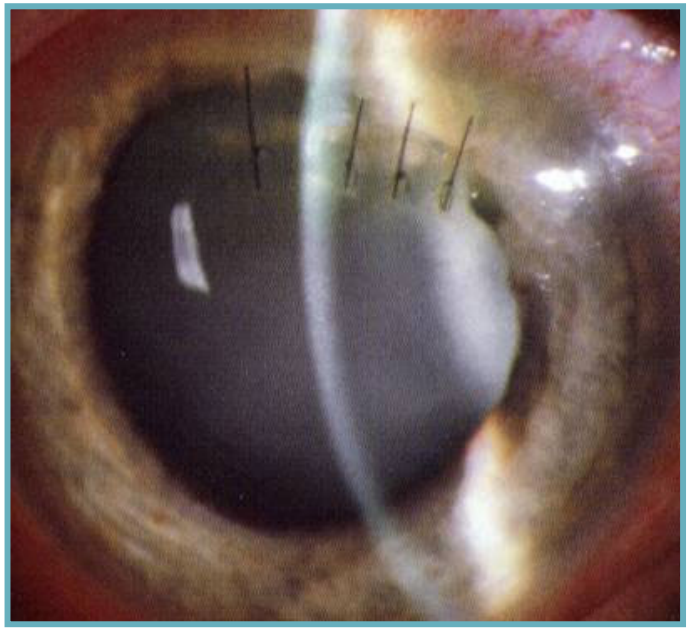

Plaies transfixiantes :

- ATB générale et prophylaxie du tétanos
- Dans les plaies punctiformes, étanches sans déplacement : ATB local + lentille –pansement.
- Dans les autres cas un traitement chirurgical s'impose.

Complications

Les principales complications des plaies de cornée sont :

- ***Endophtalmie*** *(infection intraoculaire) : complication très grave*
- **La mauvaise coaptation de la plaie** qui reste la principale cause d'hypotonie dans les suites opératoires
- **L'œdème cornéen persistant** : soit localisé (en rapport avec un fil non enfoui ou la persistance d'un petit corps étranger) soit diffus (lié à l'hypertonie ou le plus souvent d'origine endothéliale)

Les plaies touchant le segment postérieur peuvent se compliquer :

- **Hémorragie intra vitréenne**
- **Décollement de rétine**
- **Hypotonie, atrophie du globe**
- **Ophtalmie sympathique** : uvéite post traumatique bilatérale survenant quelques semaines à plusieurs années après le traumatisme initial

CAT devant un traumatisme perforant de l'oeil

- URGENCE chirurgicale ophtalmologique.
- vaccination antitétanique à vérifier.
- antibiothérapie par voie générale (Quinolone) et locale.
- parage et suture de la porte d'entrée sous microscope opératoire.
- un traitement chirurgical secondaire des complications ou des séquelles est fréquent dans un deuxième temps.
- Le pronostic dépend de la localisation de la plaie : meilleur si plaie cornéenne que sclérale (car risque majeur de décollement de rétine).

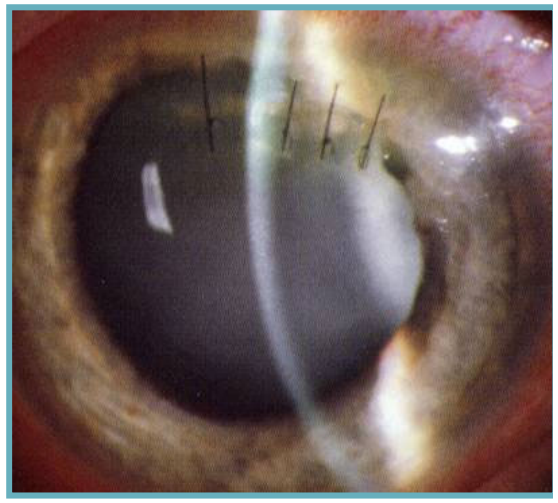

Corps étrangers

1. Corps étrangers superficiels

- Le corps étranger est souvent visible, cornéen superficiel (le cas des « grains de meule », très fréquents) ou conjonctival

- **Test à la Fluorescéine** : vérifier l'intégrité cornéenne et l'absence de signe de Seidel.

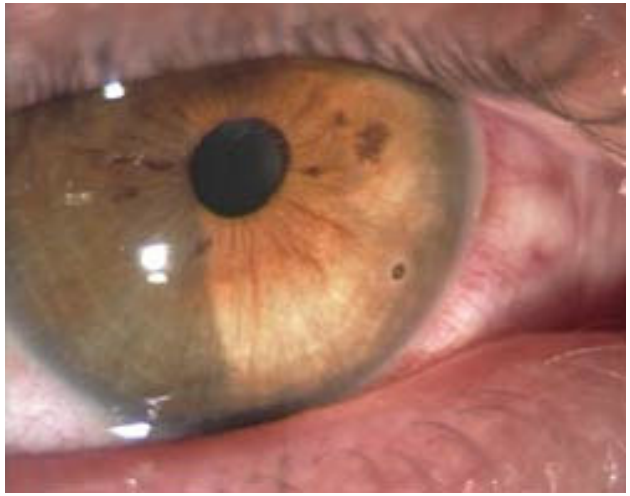

Grain de meule cornéen (en bas à droite)

- Il est masqué sous la paupière supérieure, toujours penser à retourner la paupière supérieure à la recherche d'un corps étranger sous-palpébral.

Traitement

Corps étrangers superficiels

Ablation à l'aide d'une aiguille à corps étranger et pansement occlusif pendant 24 à 48 heures, associé à un traitement local antibiotique.

2. Corps étrangers intraoculaires

Diagnostic :

Peut être évident devant la présence de signes évocateurs :

- **porte d'entrée visible, souvent punctiforme, cornéenne ou sclérale (penser à la rechercher par un examen clinique soigneux devant une hémorragie sous-conjonctivale),**
- **trajet de pénétration visible : perforation cristallinienne et/ou irienne.**
- **le corps étranger est parfois directement visible, sur l'iris, dans le cristallin, dans l'angle iridocornéen, dans le vitré, ou sur la rétine.**

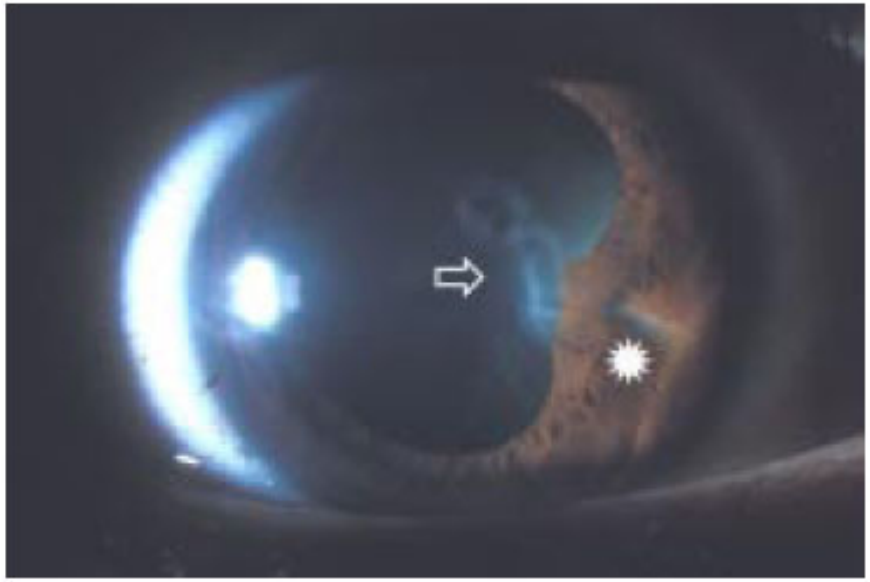

Fig. 14 - Trajet de pénétration irien (⇨) et cristallinien (✸) évocateur d'un corps étranger intraoculaire.

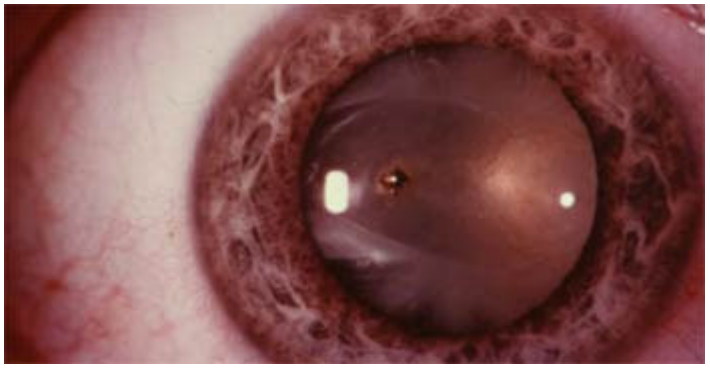

Corps étranger métallique intra-oculaire planté dans le cristallin

Diagnostic moins évidents:

- **car le traumatisme initial n'a pas été remarqué par le patient,**
- **car aucune porte d'entrée n'est retrouvée,**
- **car ne sont visibles ni le trajet de pénétration ni le corps étranger.**

Dans ces cas la, le CEIO peut passer inaperçu et c'est une complication précoce ou tardive qui peut être au premier plan

Examens complémentaire

A la moindre suspicion de CEIO, des examens complémentaires doivent être pratiqués:

Radiographies systématiques avec diverses incidences :

- incidence de Blondeau
- radio orbite de profil
- centrée sur l'orbite et dans 4 directions du regarde

8 Radiographie de face. Corps étranger.

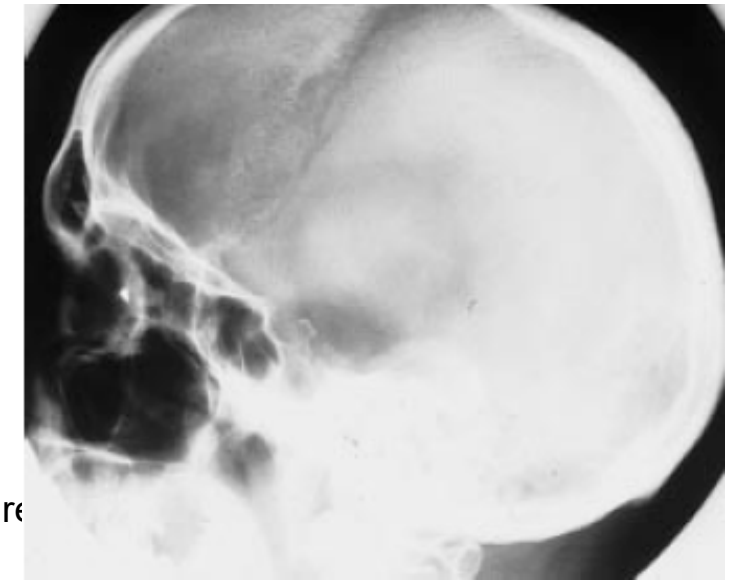

Examens complémentaires(2)

- **Echographie oculaire bidimentionnelle**

- **Scanner oculaire sans injection qui fournit une localisation très précise du CEIO.**

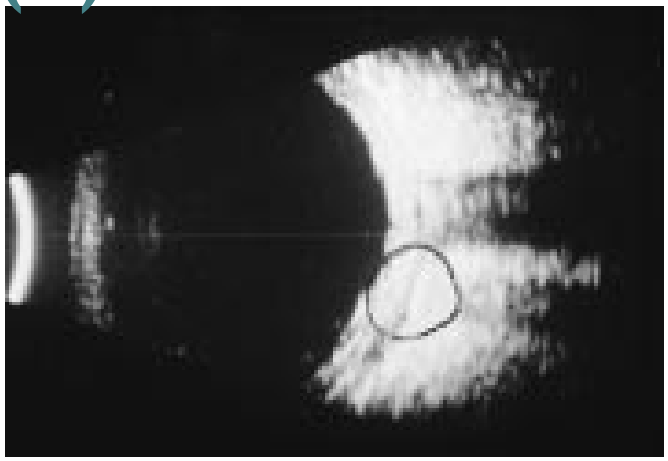

Corps étranger intrascléral vu en échographie.

Complications des CEIO

- L'infection intra-oculaire : endophtalmie
- Complications liées au trajet :

✓ Iris : plaie irienne

✓ Cristallin : plaie ; cataracte

✓ Vitré : hémorragie intra vitréenne

✓ Rétine : oedème contusif , décollement de rétine

- *Sidérose et chalcose* : atteintes rétiniennes toxique très sévères survenant plusieurs années après un CEIO méconnu, ferrique (sidérose) ou cuivrique (chalcose)

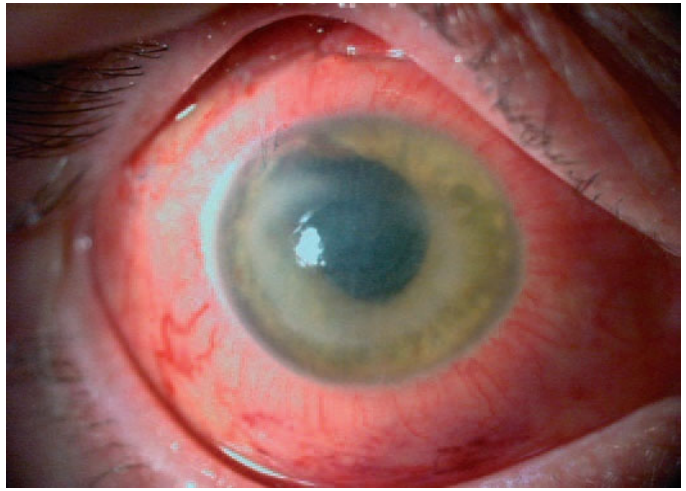

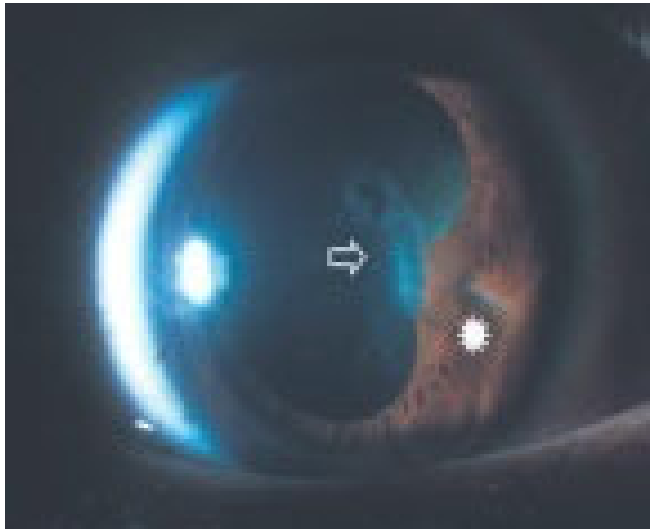

Trajet de pénétration irien et cristallinien

Principes du traitement

En urgence :
- Prévention du tétanos : sérothérapie et vaccination
- Antibiothérapie par voie générale
- Traitement local chirurgical : fermeture de la porte d'entrée en urgence

Dans un deuxième temps (15 jours plus tard) : Ablation du CEIO
- Électroaimant
- Vitrectomie avec indentation

Surveillance ultérieure régulière pour rechercher d'éventuelles complications : hypertonie, cataracte, DR

Traitement préventif :
- Port de lunettes de sécurité +++ chez les personnes exerçant des professions exposées
- En voiture, attacher systématiquement la ceinture de sécurité

Arbre décisionnel pour l'extraction d'un corps étranger intraoculaire

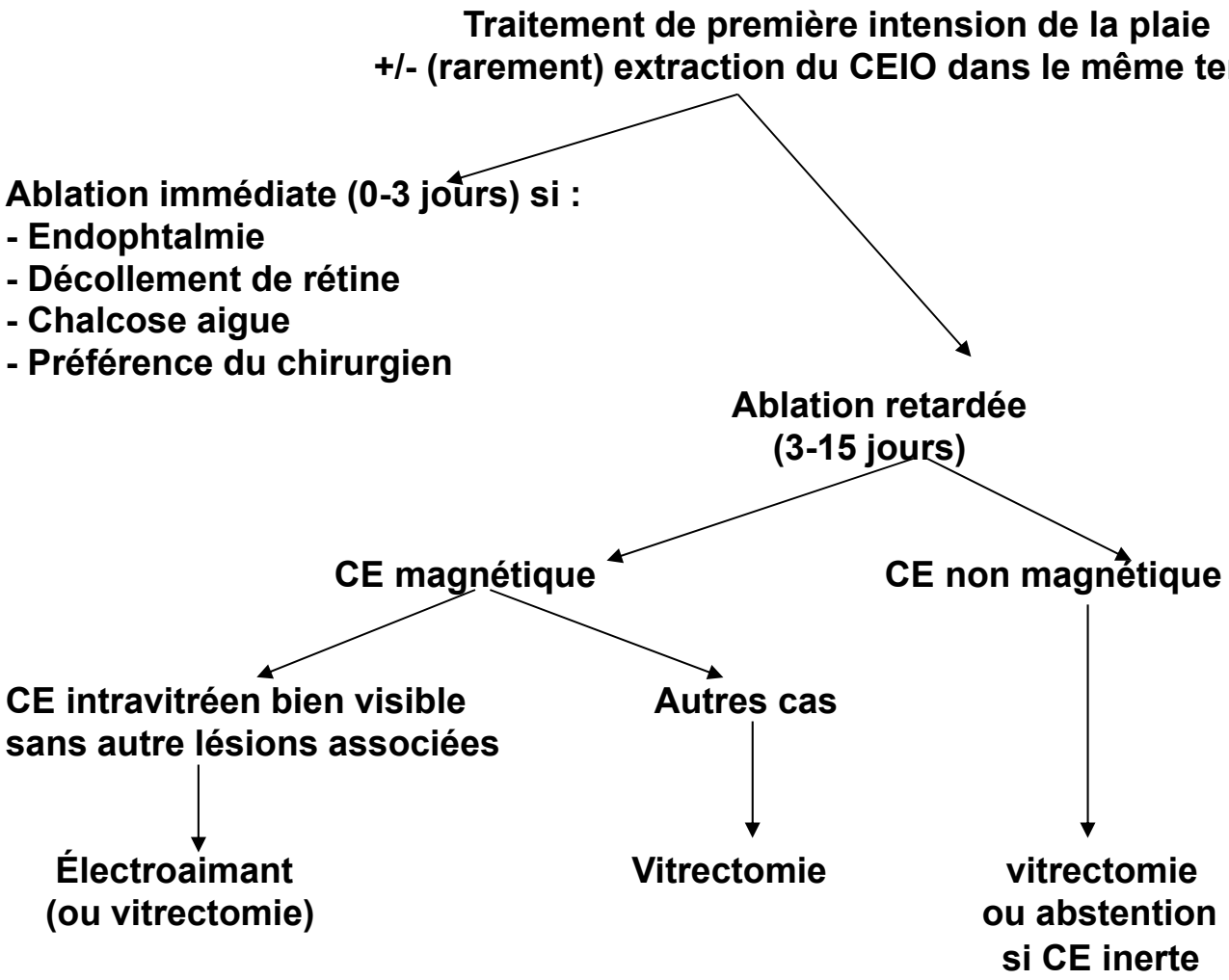

BRULURES OCULAIRES

Plan :

Introduction

Brûlures chimiques

Brûlures par haute température

Brûlures par basse température

Brûlures par rayonnement

Introduction

Les brûlures oculaires peuvent être provoquées par une exposition à un produit chimique à des températures extrêmes ou à des radiations ultraviolettes ou infrarouges .

Introduction

Elles se traduisent par une lésion +/- sévère de l'épithélium cornéen et/ou conjonctival parfois du stroma sous-jacent et dans les formes graves des structures intraoculaires du segment antérieur.

Épidémiologie

- 7 à 9.9% des traumatismes oculaires ,
- Concernent l'adulte jeune
- +++ accident du travail parfois accident domestiques
- PC est bon dans 88% des cas

Il dépend:

. étendue de la surface oculaire lésée
. degré de pénétration intraoculaire
. concentration et de la nature de l'agent impliqué.

Rappel physicochimique

Acides

- Responsables de lésions de surface.

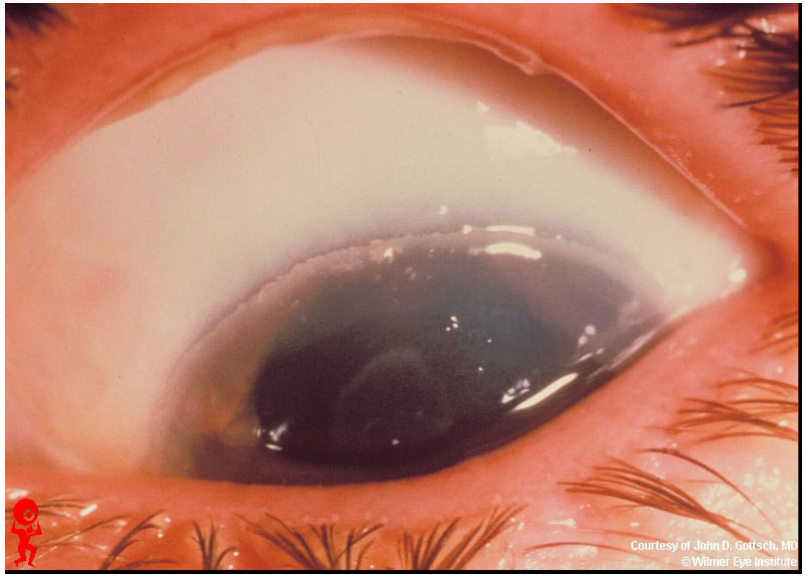

- Donne l'aspect nécrotique blanchâtre sur un stroma sous-jacent clair.

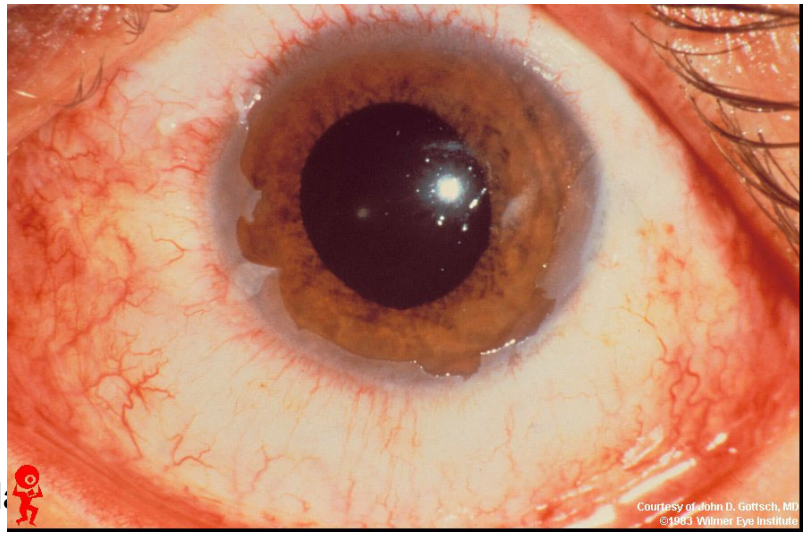

Traumatismes oculaire

Online Journal of Ophthalmology - www.onjoph.com

Acides responsables de brûlures oculaires

Acide sulfurique (H_2SO_4) : vitriol, acide des batteries ;

Acide acétique : vinaigre, produits industriels

Acide chlorhydrique (Hcl)

Acide fluorhydrique

Acide sulfureux (H_2SO_3) : gaz réfrigérants

Nitrate d'argent ($AgNO_3$) : pour des concentrations élevées

Acides responsables de brûlures oculaires

Acide sulfurique (H_2SO_4) : vitriol, acide des batteries ;

Acide acétique : vinaigre, produits industriels

Acide chlorhydrique (Hcl)

Acide fluorhydrique

Acide sulfureux (H_2SO_3) : gaz réfrigérants

Nitrate d'argent ($AgNO_3$) : pour des concentrations élevées

Bases

- Fréquentes et sévères.

- Entraînent une saponification des acides gras des membranes cellulaires.

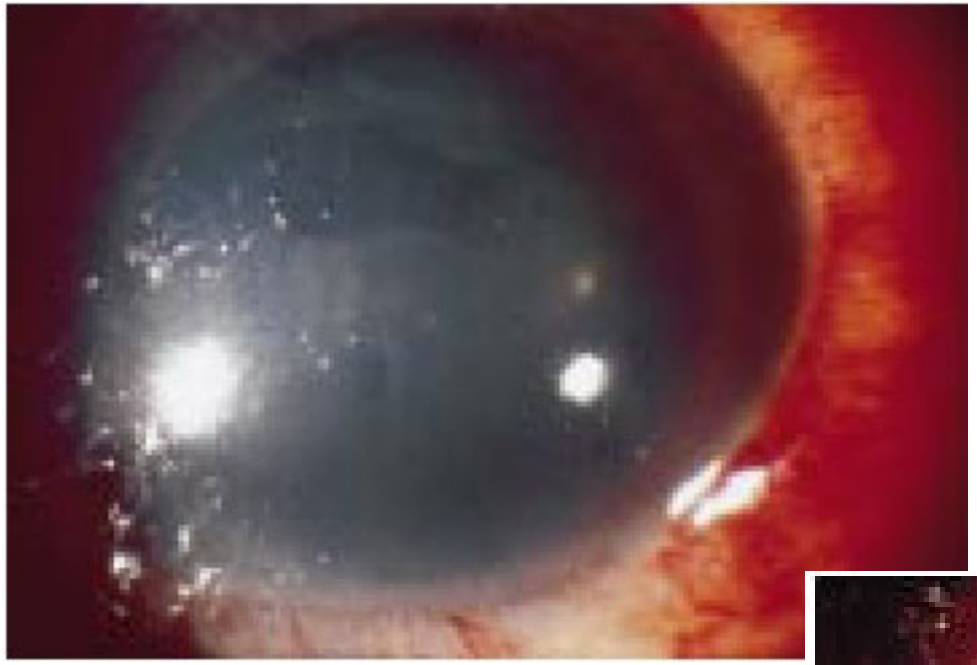

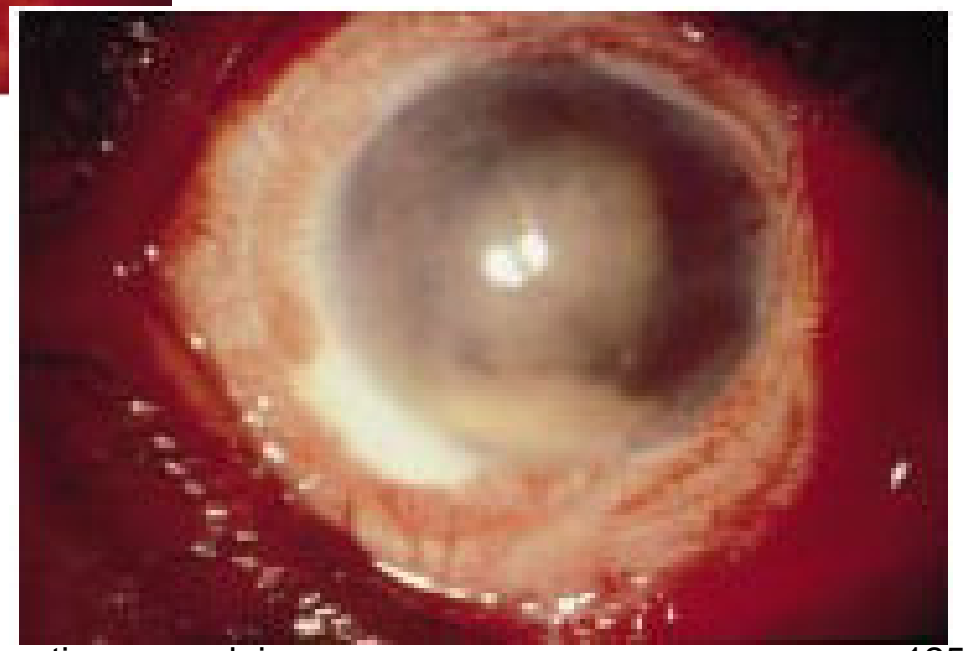

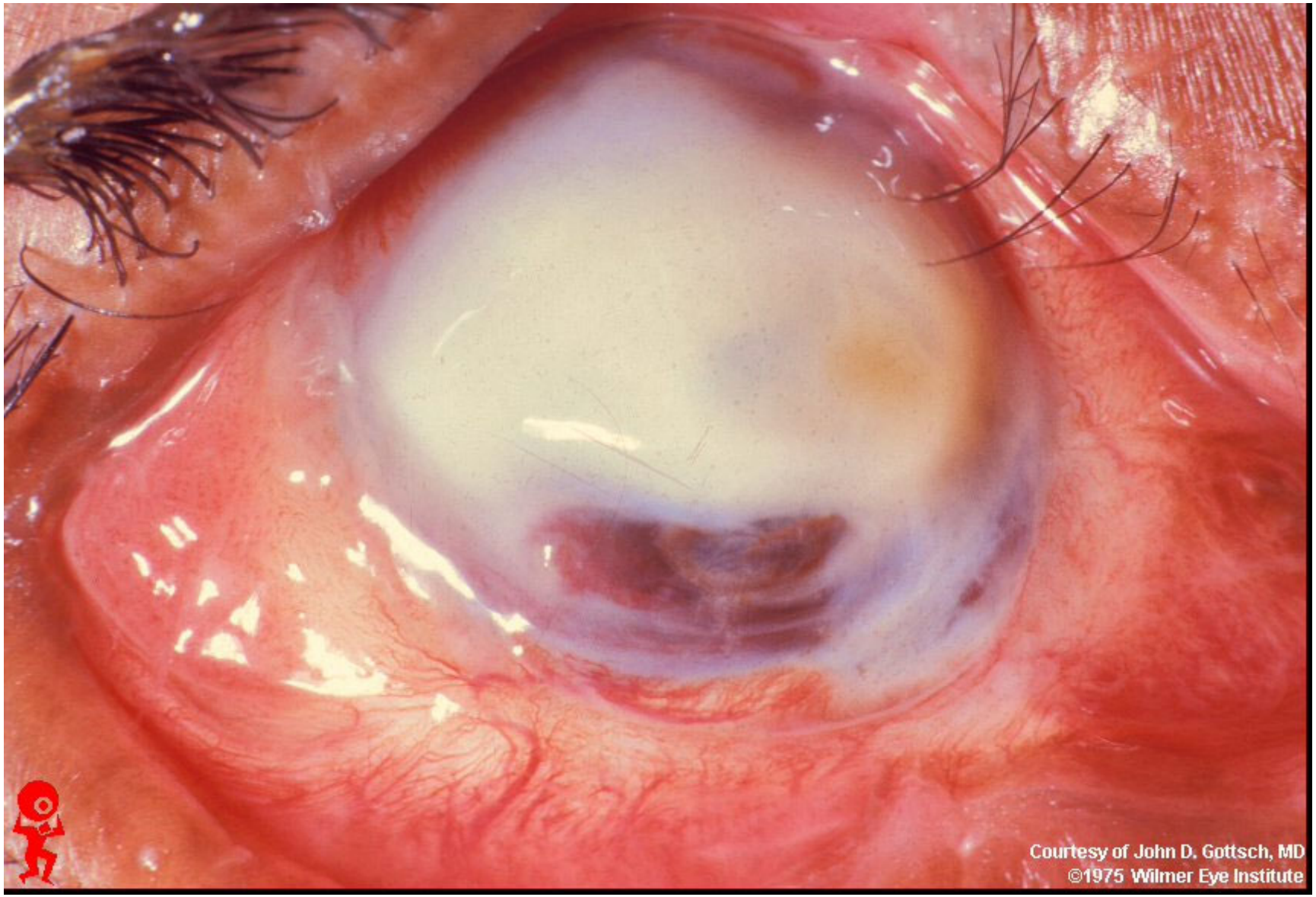
Courtesy of John D. Gottsch, MD
©1975 Wilmer Eye Institute

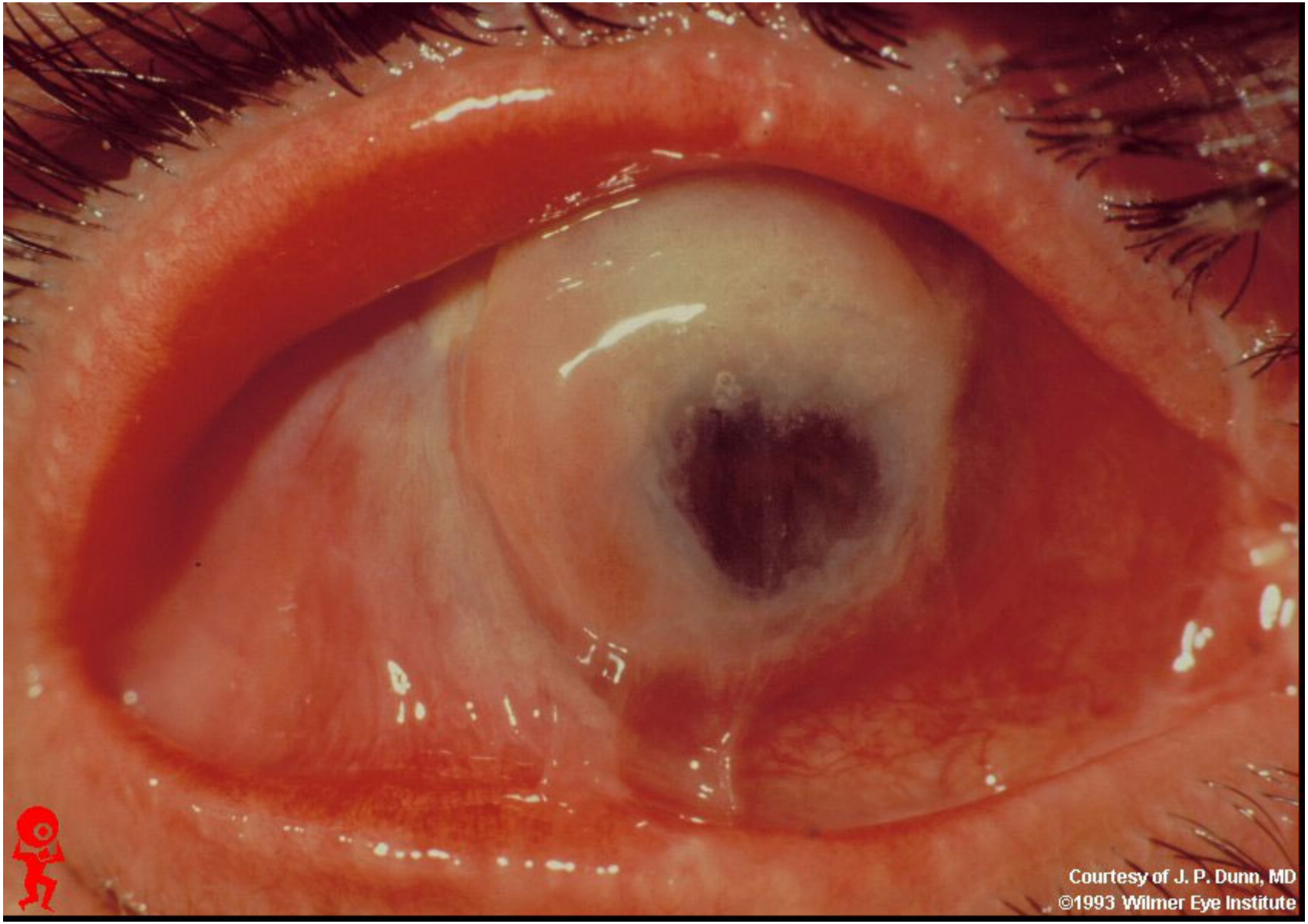
Courtesy of J. P. Dunn, MD
©1993 Wilmer Eye Institute

Bases responsables de brûlures oculaires

Ammoniaque (NH_3) : brûlures fréquentes

Soude caustique ($NaOH$) : lessives, nettoyants à sec

KOH : potasse, engrais

Hydroxyde de Mg : feux d'artifice, provoque brûlure thermique associée

$Ca(OH)_2$: chaux, ciment

Eau de Javel (hypochlorite de sodium) : lésions habituellement superficielles

Bases responsables de brûlures oculaires

Ammoniaque (NH3) : brûlures fréquentes

Soude caustique (NaOH) : lessives, nettoyants à sec

KOH : potasse, engrais

Hydroxyde de Mg : feux d'artifice, provoque brûlure thermique associée

Ca(OH)2 : chaux, ciment

Eau de Javel (hypochlorite de sodium) : lésions habituellement superficielles

Online Journal of Ophthalmology - www.onjoph.com

Online Journal of Ophthalmology - www.onjoph.com

Etude clinique

- Signe fonctionnels :

Symptomatologie bruyante

✓photophobie
✓larmoiement
✓douleur oculaire,
et BAV .

clinique

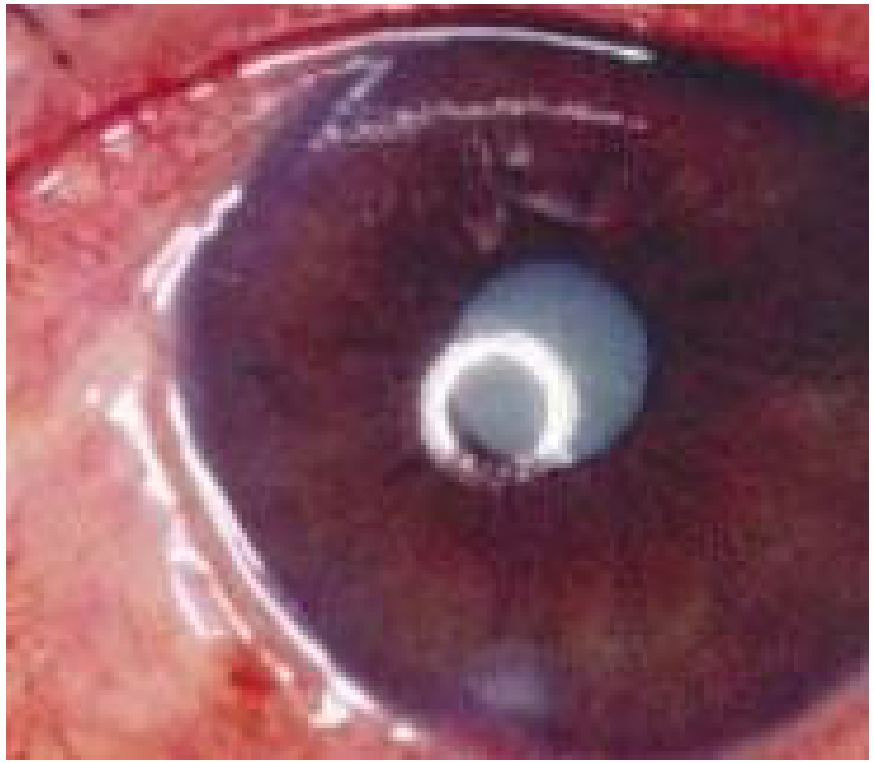

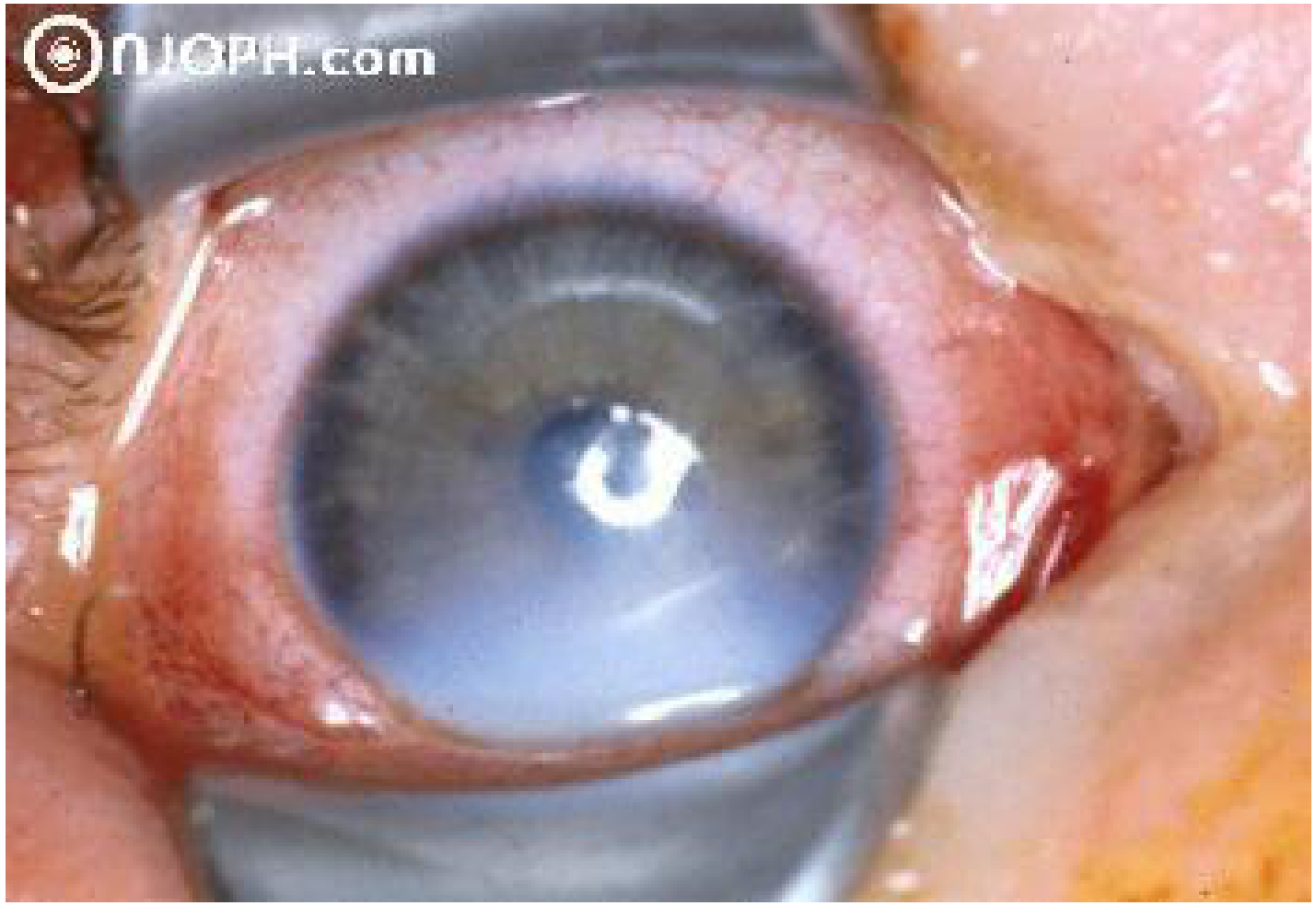
NJOPH.com

- l'examen clinque initial est essentiel !

➔ L'étendue de la brûlure cornéenne.

➔ Existence d'ischémie voire une nécrose de la conjonctive bulbaire et / ou limbique.

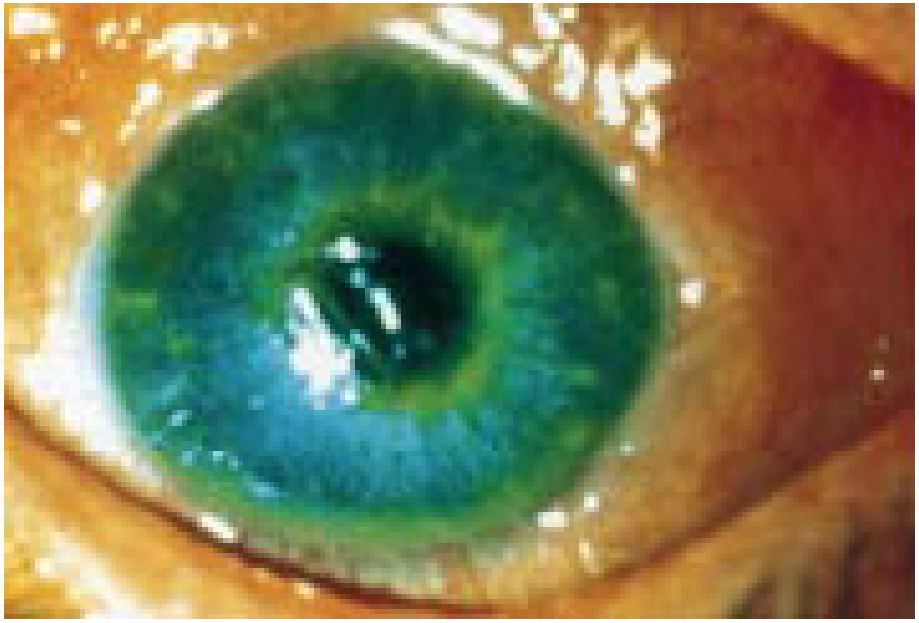

Traumatis

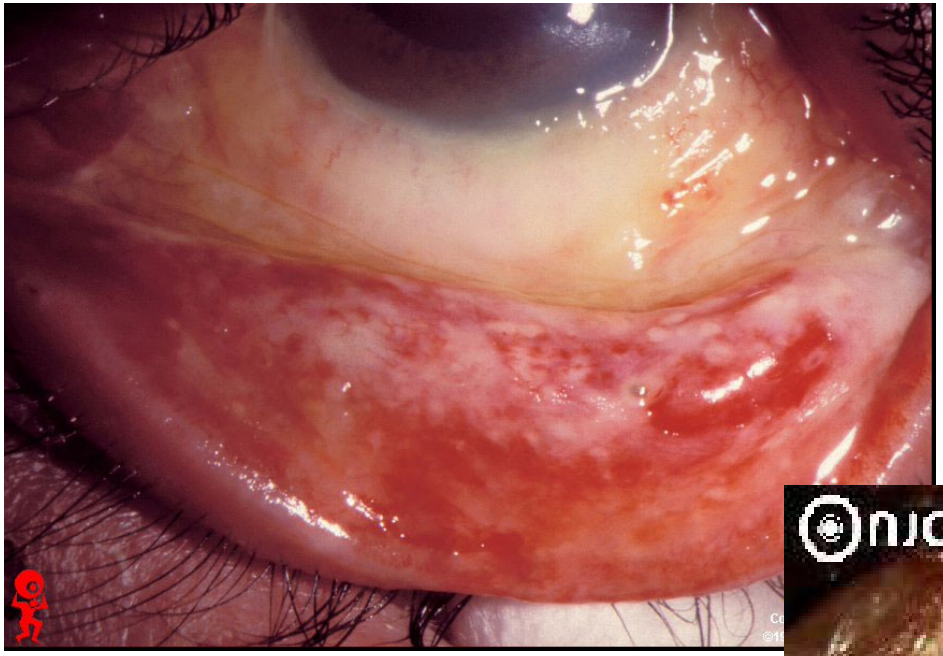

NJOPH.com

- Clarté du cristallin et réaction inflammatoire de la chambre antérieur

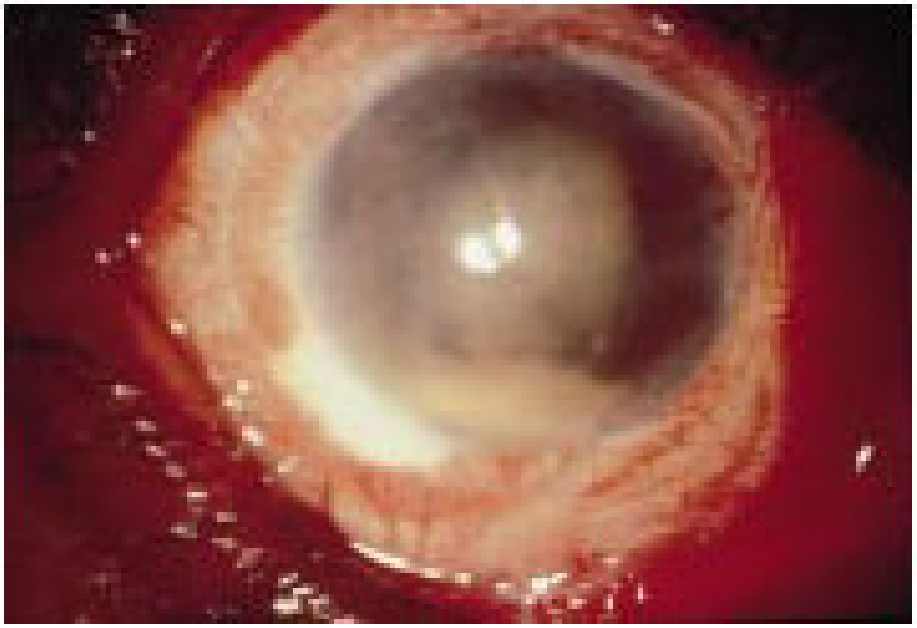

- Examiner les paupieres

Classification

La classification de Hughes modifiée par Roper-Hall.

Grade I

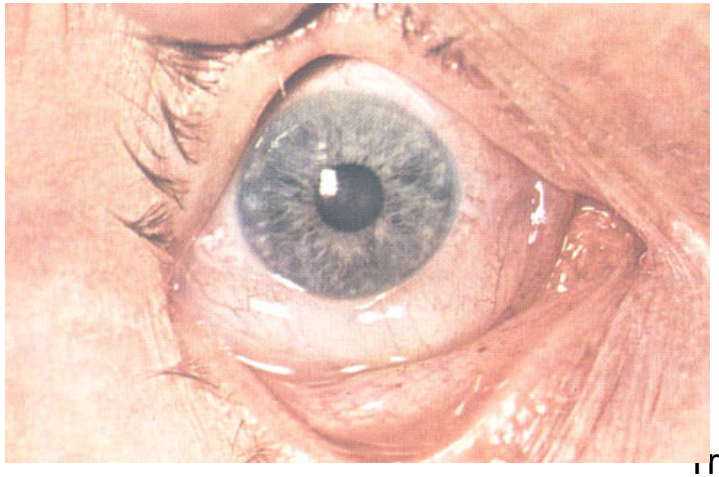

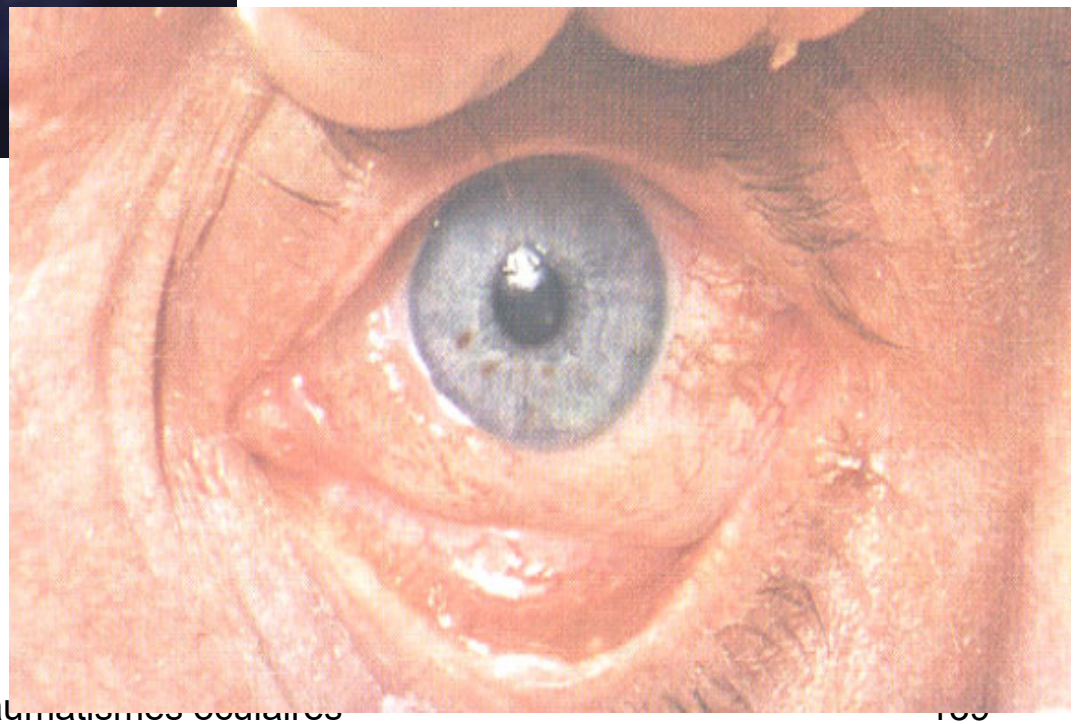

Online Journal of Ophthalmology · www.onjoph.com

Grade II

Online Journal of Ophthalmology · www.onjoph.com

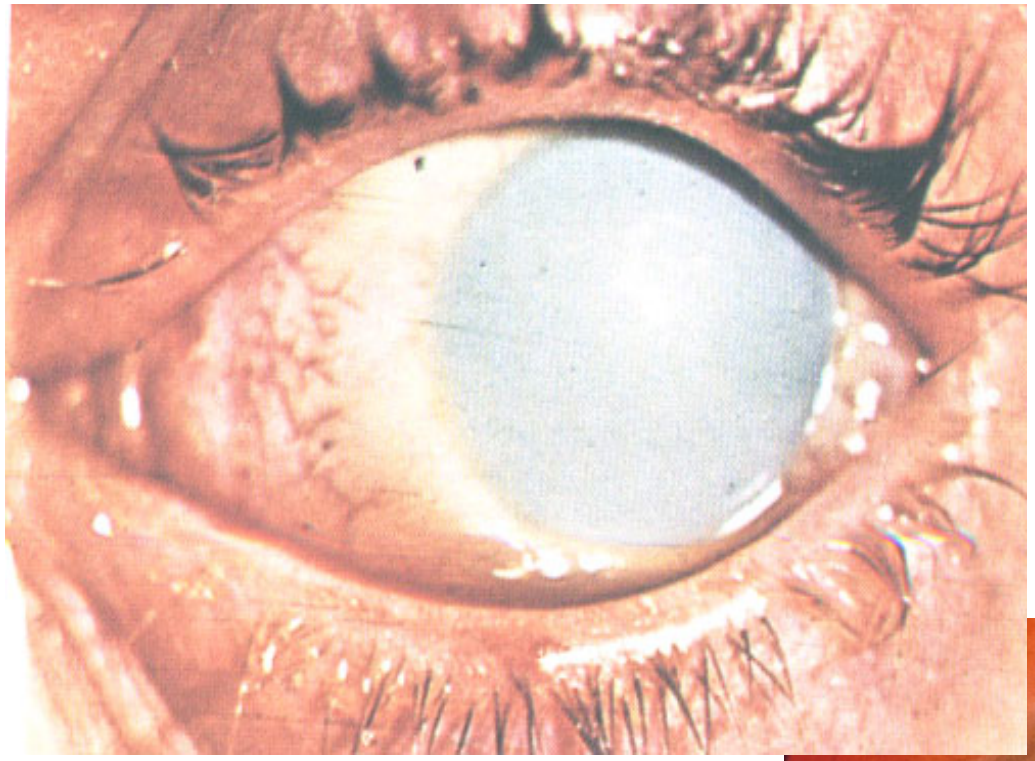

Grade III

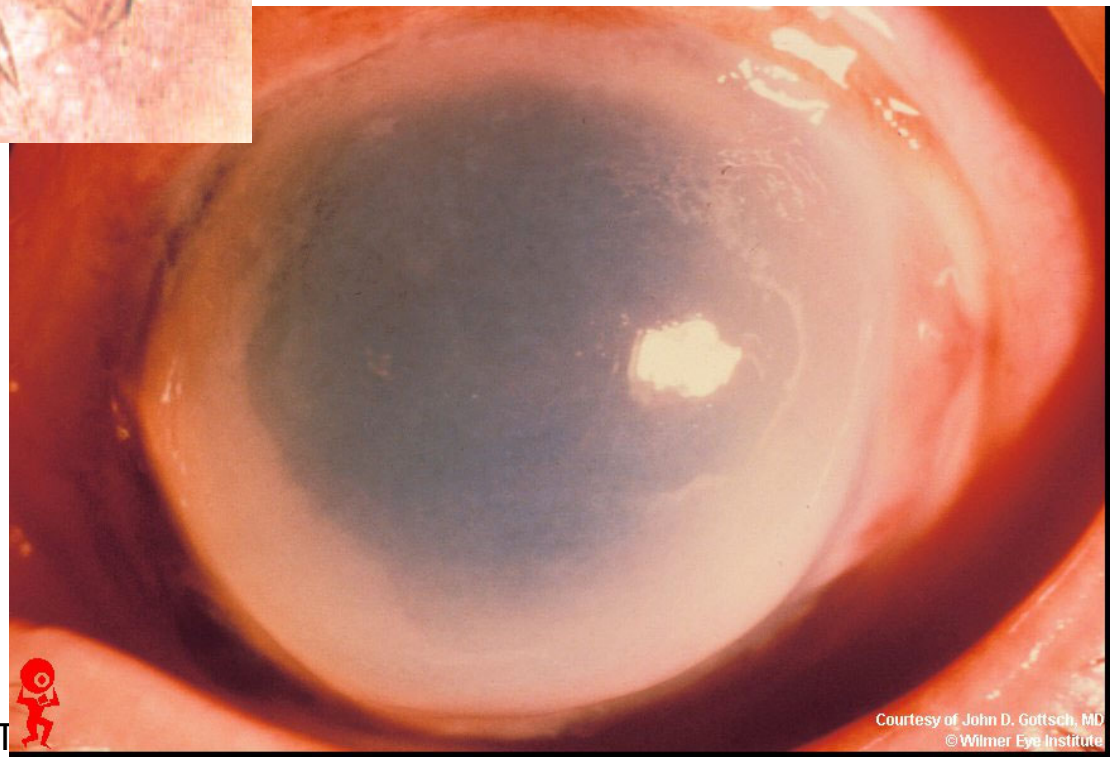

Grade IV

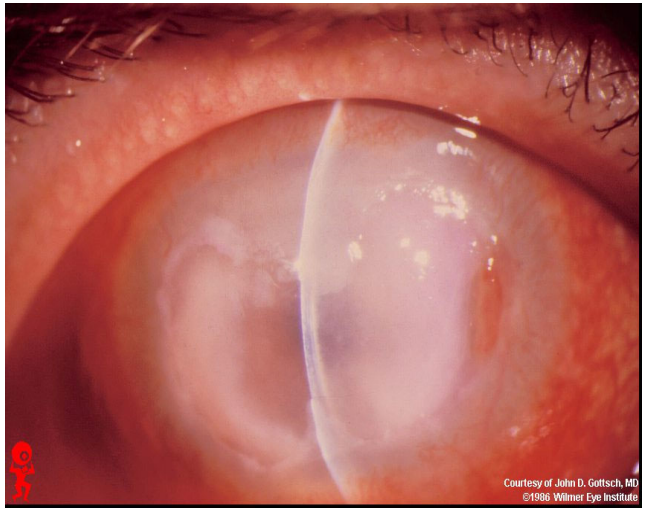

Trauma

Grade I	Atteinte épithéliale,	Excellent pronostic
Grade II	Cornée modérément trouble,, ischémie limbique inférieure à 120°	Bon pronostic
Grade III	Cornée trouble, ,ischémie limbique entre 120° et 180°	Pronostic réservé
Grade IV	Cornée opaque, ischémie limbique supérieure à 180°, nécrose de la conjonctive bulbaire ou de la sclère	Mauvais pronostic

Online Journal of Ophthalmology · www.onjoph.com

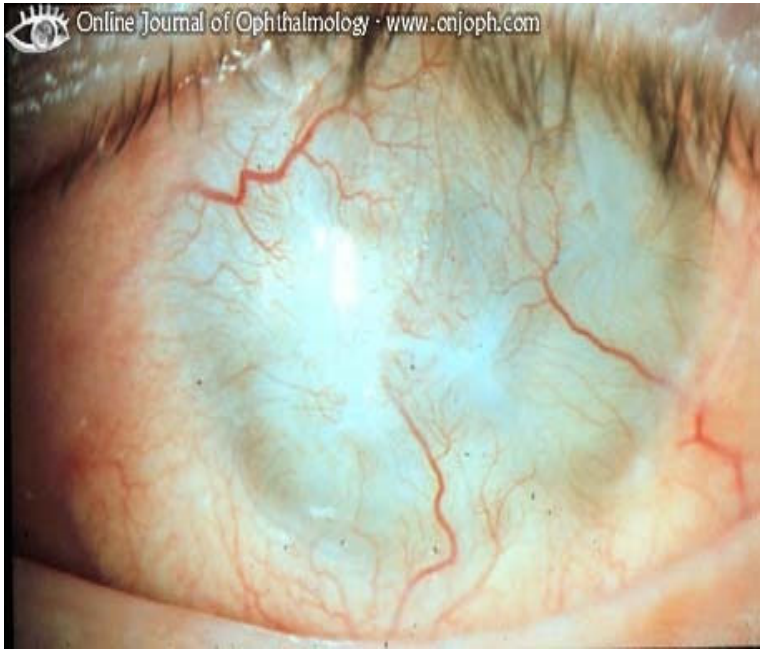
Online Journal of Ophthalmology · www.onjoph.com

Online Journal of Ophthalmology · www.onjoph.com

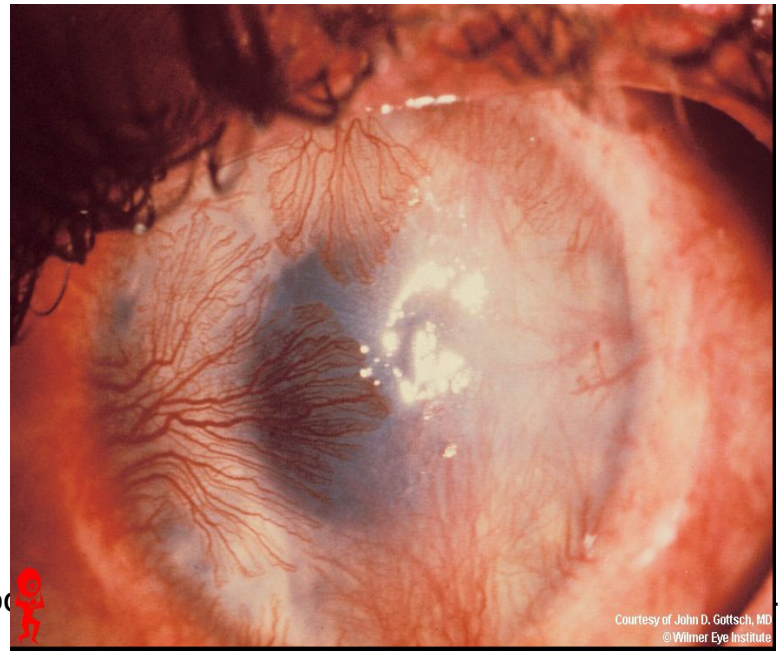
Courtesy of John D. Gottsch, MD
© Wilmer Eye Institute

atismes oc

Traitement

BUTS

- Une vascularisation limbique suffisante.
- Contrôler l'inflammation stromale.
- Suppléer dès la troisième semaine à l'éventuelle déficience en cellules souches limbiques .

LAVER, LAVER, LAVER !



-Lavage abondant et prolongé 15-30min.
-Double éversion des PP.
-Evaluer la sévérité de la brûlure

J1

Grades II,III,IV sans nécrose conjonctive proximale:

*Corticoïdes locaux.
*Antibiotiques locaux.
*Ascorbate 10% topique pendant 2 heures.
*Citrates 10%topique pendant 2 heures.
*Cycloplegiques.
*Cyclines per os.
*+/- traitement hypotonisant

Reépithélisation

* Larmes sans conservateurs

Pas de reépithélisation

*Arrêt corticoïdes
*AINS

J10

Panus vasculaire

Traumatismes oculaires

ULCERE STROMAL CHRONIQUE

J21

ULCERE STROMAL CHRONIQUE

Grade IV +nécrose conjonctive proximale:
*Débridement conjonctive nécrotique
*Plastie tenonienne

* GREFFE de cellules limbiques
*+/-associée à GREFFE de membrane amniotique
*+/- Kératoplastie transfixiante.

HAUTES TEMPÉRATURES

Épidémiologie

➔Dans les brûlures thermiques par flamme, l'atteinte oculaire est rare (20-27 %)
et le pronostic dépend des brûlures de la
face et des paupières.

➔ Les brûlures cornéennes par contact direct avec un élément chaud sont plus fréquentes .

Clinique

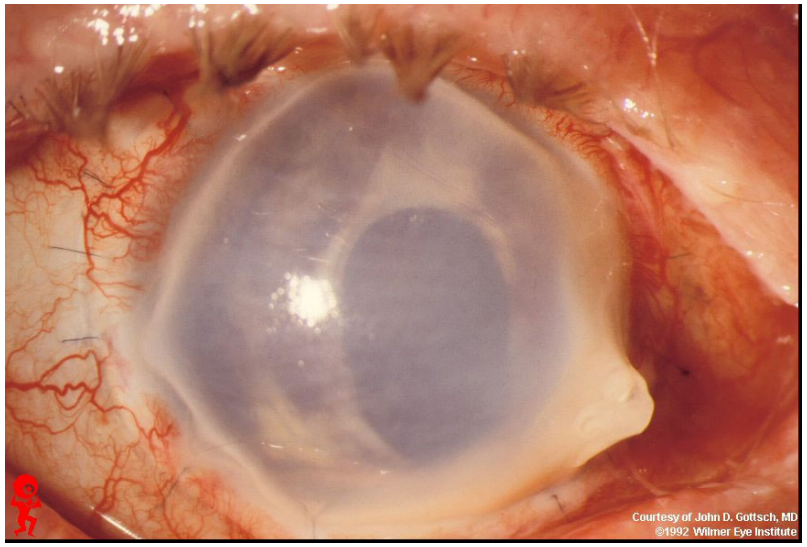

➔ Les lésions cornéennes sont souvent superficielles.
Elles peuvent associer
*une nécrose épithéliale,
*une opacification stromale,
*un pannus néovasculaire.

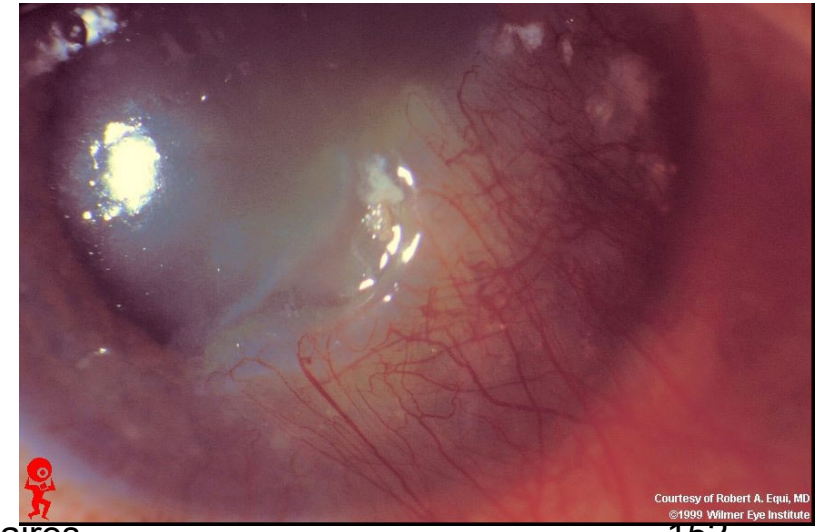

➔ Les brûlures liées à la phacoémulsification
peuvent provoquer un astigmatisme, voire une opacification cornéenne localisée.

Traitement

- La prise en charge des lésions épithéliales aiguës : antibiothérapie locale, des cicatrisants cornéens, des cycloplégiques et un pansement oculaire.

- La prise en charge des defects épithéliaux chroniques, des opacités cornéennes néovascularisées et des amincissements cornéens se rapproche de celle des brûlures chimiques.

BASSES TEMPÉRATURES

➔Les brûlures cornéennes par le froid sont rares. Elles peuvent survenir au décours d'une cryothérapie .

➔Elles se manifestent par:
un œdème cornéen, des plis de Descemet, et parfois des lésions endothéliales cornéennes.

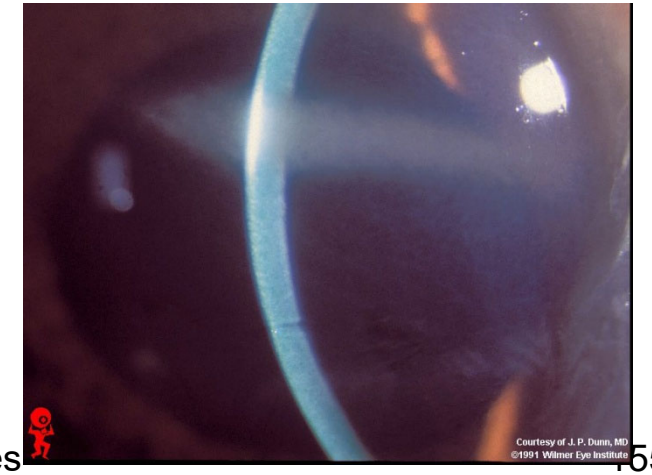

BRULURES ELECTRIQUES

Paupières

-blepharospasme.

-brûlure.

-necrose.

conjonctive

-hyperhémie.

-chemosis.

cornée

- opacités ponctuées striées ou diffuses.
- ulcération, perforation.

cristallin

-cataracte.

Brûlures par rayonnements

➔ **ULTRAVIOLETS:**

Dans le spectre ultraviolet (UV), on distingue les UVA, les UVB,et les UVC .

Les rayons absorbés par la cornée ont des longueurs d'onde comprises entre 200 et 300 nm, avec un maximum d'absorption épithéliale autour de 280 nm, et une absorption stromale à 300 nm .

Clinique

➔Les brûlures cornéennes par UV surviennent après une exposition au soleil.

Les signes fonctionnels apparaissent de façon retardée (6-12 heures).

- L’examen retrouve une kératite ponctuée superficielle dans l’aire de la fente palpébrale, parfois un œdème stromal modéré, et peu ou pas de réaction inflammatoire dans la chambre antérieure

Traitement

➔ Le traitement associe des antalgiques per os, un cicatrisant cornéen, un cycloplégique et une antibiothérapie topique.

➔ L'occlusion palpébrale pendant 24 heures soulage les symptômes.

INFRAROUGES:

Ils provoquent des lésions oculaires par effet thermique.

Ils sont mis en cause dans les explosions par armes à feu, dans les industries des métaux ou du verre en fusion,
et dans les expositions solaires prolongées

Les lésions cornéennes sont habituellement limitées à une kératite ponctuée superficielle, et associées à des opacités cristalliniennes ou à une atteinte rétinienne.

CONCLUSION

- Les traumatismes oculaires sont fréquents ,de mécanismes variés qui peuvent mettre en jeu le pronostic visuel.

- Il ne faut jamais négliger un traumatisme même minime.

- Il ne faut pas passer à coté d'une plaie ou d'un CEIO qui nécessitent une prise en charge chirurgicale d'urgence.

- En cas de brulures :LAVAGE

- Intérêt de la prévention

Bibliographie

- EMC;Traumatologie du segment antérieur de l'oeil 21-700-A-10 (2008) ; Philippe Gain
- EMC;Traumatismes par contusion du globe oculaire ; 21-700-A-65 (1996) ; Eric Frau
- EMC; Prise en charge d'un hyphéma post-traumatique; 21-700-A-30; W Walton, S Von Hagen, R Grigorian, M Zarbin
- Traumatismes oculaire;C.Zur ;CHU Nice
- URGENCES OPHTALMOLOGIQUES; DrCHRISTOPHE CHIQUET ;UJF
- Urgences en ophtalmologie; MP Catherine Roux; HIA Sainte-Anne Toulon
- URGENCES TRAUMATIQUES OCULAIRES; Professeur J. Flament; FACULTE DE MEDECINE - ULP - STRASBOURG- France
- TRAUMATOLOGIE ET OPHTALMOLOGIE; Dr Florian Tchaplyguine, Pr Philippe Gain
- EMC:brulures cornéennes ,D hannouche , T hoang _Xuang

- www.onjoph.com
- www.rootatlas.com
- www.snof.org
- www.redatlas.com